



# Reabilitação implante unitário em zona estética comprometida por defeito gengival

Carvalho, R.<sup>1,2,3</sup>, Nobre, M.<sup>1,2,3</sup>, Colaço, C.<sup>1,4</sup>, Pombo Lopes, J.<sup>1,2,3</sup>, Meném, M.<sup>1,4</sup>, Alexandre, B.<sup>1,4</sup>, Argolinha, I.<sup>1,2,3</sup>, Rua, J.<sup>1,2,3</sup>

1. Egas Moniz School of Health & Science, 2829-511 Caparica, Almada, Portugal

2. Egas Moniz Center for Interdisciplinary Research (CiEM); Egas Moniz School of Health & Science, Caparica, 2829-511 Almada, Portugal

3. Mestrado Integrado em Medicina Dentária – Docente

4. Mestrado Integrado em Medicina Dentária – MDFV

## DESCRIÇÃO DO CASO CLÍNICO

Paciente do sexo feminino, com 50 anos de idade, apresentou-se na Clínica Universitária Egas Moniz para reabilitar um implante dentário no setor anterior (Fig. 1). Clinicamente o implante colocado no dente 11 apresentava um defeito gengival extenso (Fig. 2). Como plano de tratamento, propôs-se a realização de um enxerto gengival no implante e gengivectomia nos dentes 21 e 22, para corrigir a assimetria notável da margem gengival. Foi realizado um mock-up prévio à cirurgia de modo a estudar o resultado final assim como guiar a correção cirúrgica (Fig. 3), também a utilização de uma nova provisória permitiu o condicionamento gengival à nova peça protética (Fig. 4). A posterior reabilitação foi realizada com uma coroa de zircónia no implante e duas restaurações em resina composta nos dentes 12 e 21 (Fig 5, 6 e 7).



Figura 1 – Fotografias extra-orais iniciais.

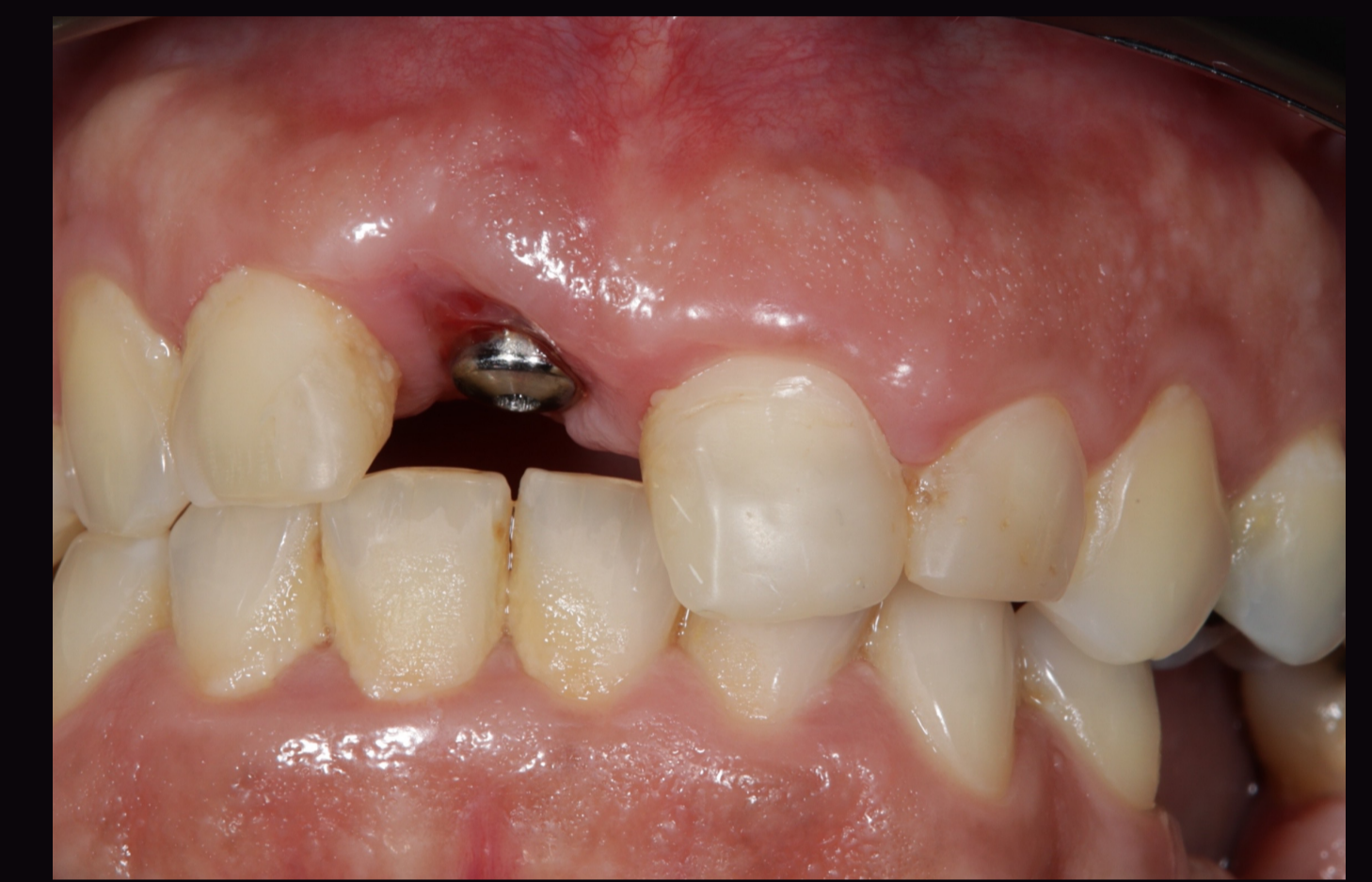
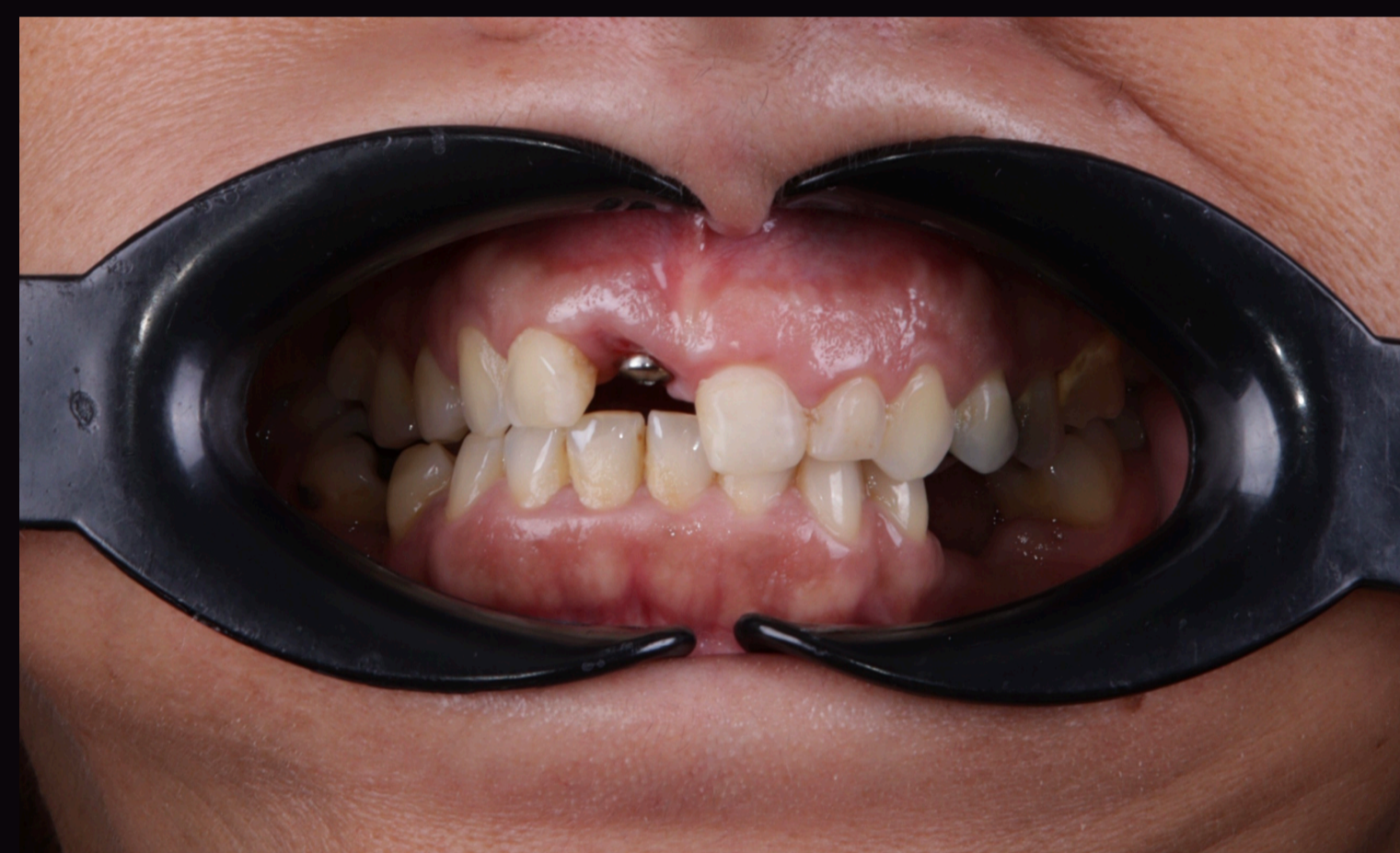
Figura 2 – Fotografias intra-orais iniciais.

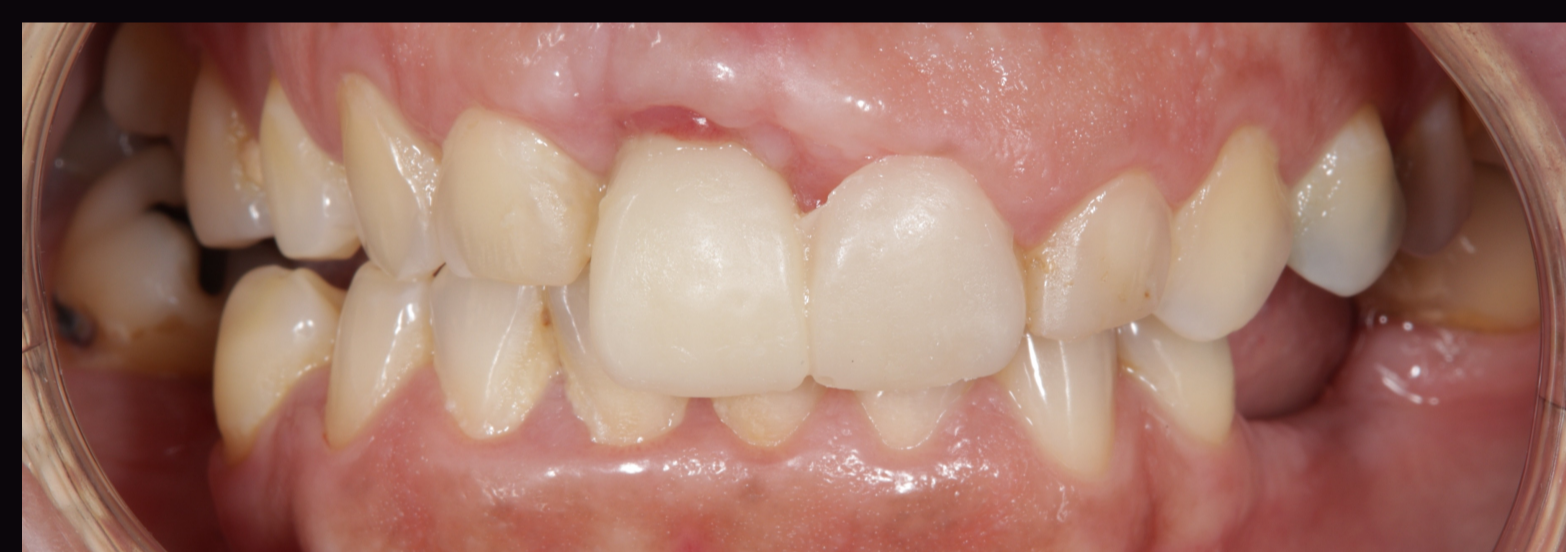

Figura 3- Mock-up em Resina Bísacrílica.

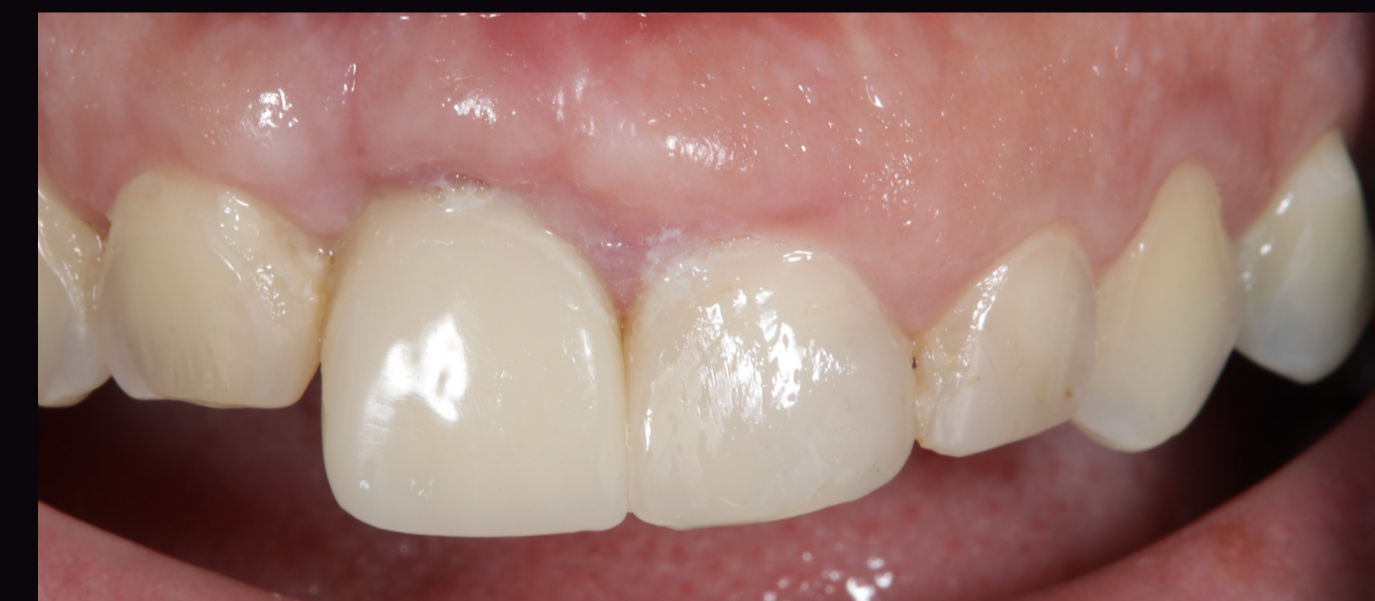

Figura 4- Coroa Provisória sobre implante em PMMA.

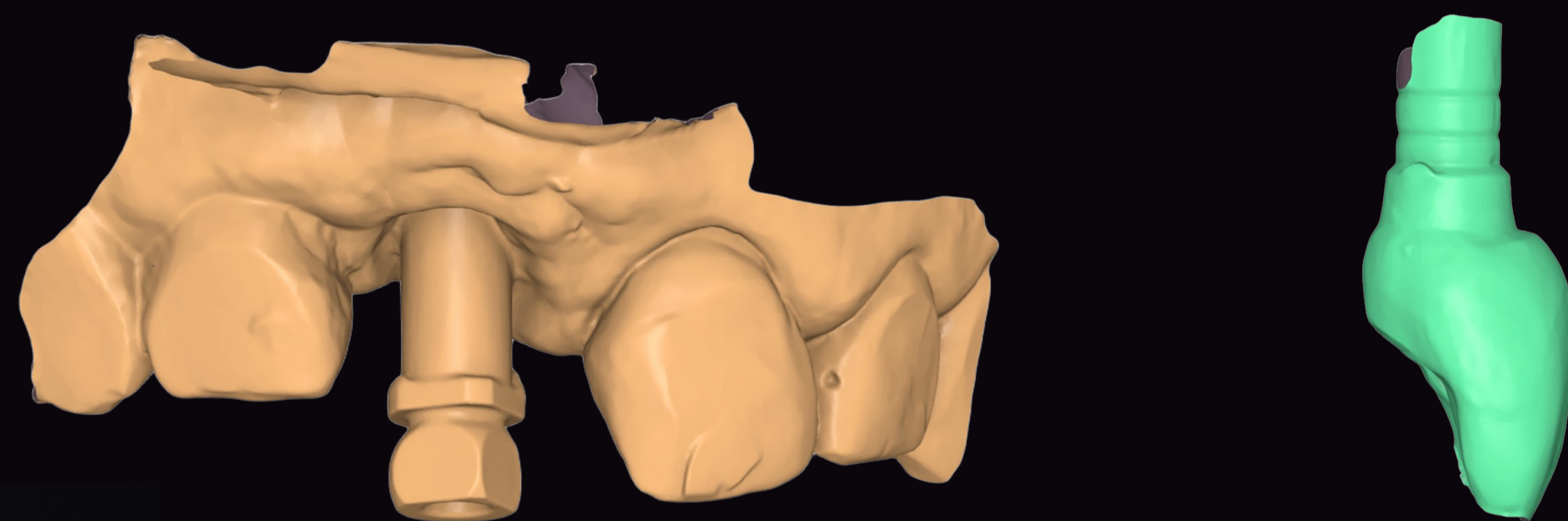


Figura 5- Scan para coroa definitiva com captura do perfil de emergência do implante no dente 11.

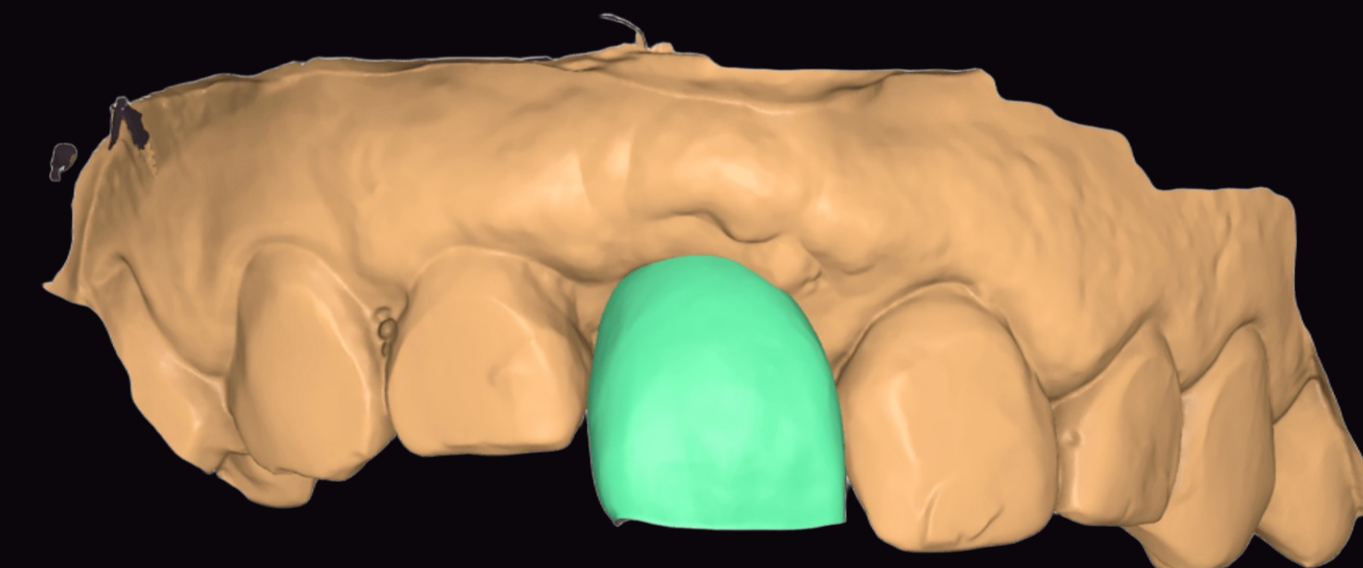


Figura 6 – Fotografias extra-orais finais.

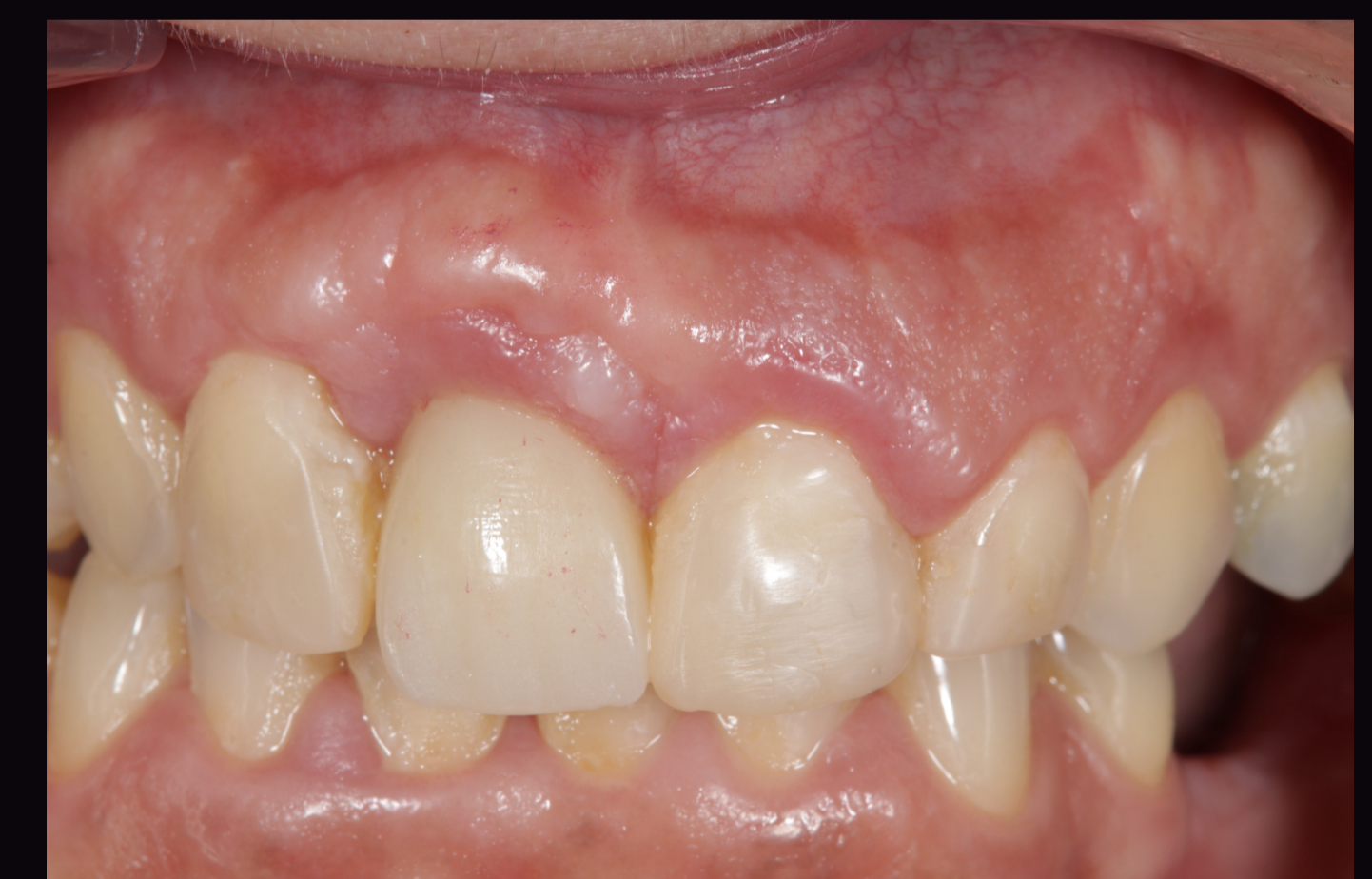
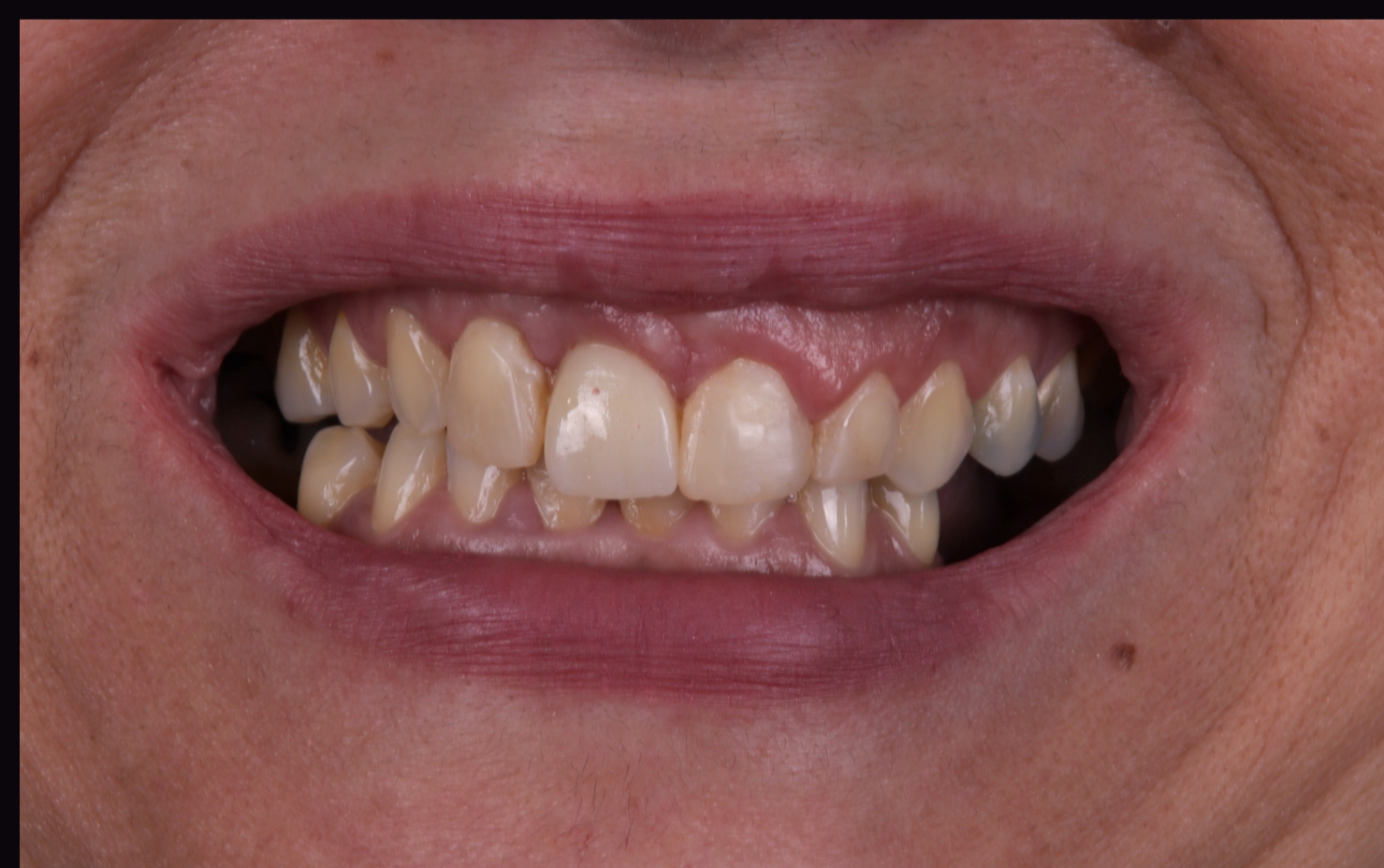
Figura 7 – Fotografias intra-orais finais.

## DISCUSSÃO E CONCLUSÕES

As questões estéticas têm um papel crucial no tratamento de casos de reabilitação oral, sendo frequentemente necessária uma abordagem multidisciplinar de modo a melhorar a arquitetura dos tecidos moles, determinante para a criação de um sorriso harmonioso (1,2). Atualmente o enxerto de tecido conjuntivo é considerado uma das abordagens padrão para a correção de defeitos em tecidos moles (3). Neste caso, a realização de uma gengivectomia nos dentes 21 e 22, aliada à restauração em resina composta no dente 12 e 21, permitiu restabelecer a estética e função, corrigindo a assimetria gengival e melhorando a estética do setor anterior. Assim, com um planeamento multidisciplinar integrando várias áreas da Medicina Dentária foi possível a resolução deste caso clínico.

## REFERÊNCIAS BIBLIOGRÁFICAS:

- [1] Abduo J, Lyons KM. (2017) Interdisciplinary interface between fixed prosthodontics and periodontics. *Periodontol* 2000, 74: 40–62  
 [2] Lyons KM, Darby I. (2017) Interdisciplinary periodontics: the multidisciplinary approach to the planning and treatment of complex cases. *Periodontol* 2000, 74: 7–10  
*Journal of Dentistry*, 44, 13–19. <https://doi.org/10.1016/j.jdent.2015.10.01>  
 [3] Zühr, O., & Hürzeler, M. B. (2011). *Plastic-esthetic periodontal and implant surgery: A microsurgical approach* (p. 282). Quintessence Publishing.