

A IMPORTÂNCIA DO TRATAMENTO INTERDISCIPLINAR NA SAÚDE ORAL DE UM PACIENTE GERIÁTRICO

Tomás **CABRAL** [1], Joana **ALMEIDA** [2], Marta **VAZ** [2], Angel **LOBITO** [2,3], Catarina **COLAÇO** [2,3], Inês **LOPES** [2,3], Sofia **LOBO** [2,3], Joana **COSTA** [2,3] , Inês Caetano **SANTOS** [2,3], José João **MENDES** [2,3]

[1] Mestrado Integrado em Medicina Dentária, MDFV – Egas Moniz School of Health and Science, Monte de Caparica, Almada, Portugal
[2] Mestrado Integrado em Medicina Dentária, Docente – Egas Moniz School of Health and Science, Monte de Caparica, Almada, Portugal
[3] Centro de Investigação Interdisciplinar Egas Moniz (CiiEM), Monte de Caparica, Almada, Portugal

DESCRIÇÃO DO CASO CLÍNICO

Uma paciente de 79 anos de idade, do género feminino, compareceu na Clínica Universitária Egas Moniz com o seguinte motivo de consulta: "Pretendo fazer uma prótese para conseguir alimentar-me melhor" (SIC). Relativamente à sua história médica, apresentava diabetes *mellitus* tipo 2, medicada com um antidiabético oral, e perturbação depressiva, medicada com um antidepressivo. Para além disso, apresentava alergia ao anti-inflamatório não esteróide, diclofenac.

Após o exame intraoral (Figura 1) e realização de exames complementares de diagnóstico, o plano de tratamento desta paciente envolveu os seguintes departamentos:

1º Patologia Oral: Paciente encaminhada para avaliação e diagnóstico de imagem radiopaca localizada no terceiro quadrante, detetada na ortopantomografia (Figura 2). Foi pedido uma tomografia computarizada de feixe cónico (CBCT) (Figura 3), onde foi possível observar a presença de uma estrutura radiopaca compatível com um fragmento dentário, possivelmente associado a uma exodontia prévia. Foi realizada a remoção do fragmento na mesma consulta.

2º Cirurgia: Extração de um remanescente radicular do dente 45 e de dois elementos dentários (dente 33 e 44) (Figura 4).

3º Dentisteria: Restauração definitiva em resina composta dos dentes 34, 35, 41, 42 e 43.

4º Reabilitação Oral: Próteses removíveis em acrílico total superior de 14 dentes (17-27) e parcial inferior de 9 dentes (37, 36, 33-31, 44-47).

Para além do plano de tratamento supramencionado, foram também apresentadas outras opções à paciente, as quais foram recusadas por motivos financeiros.

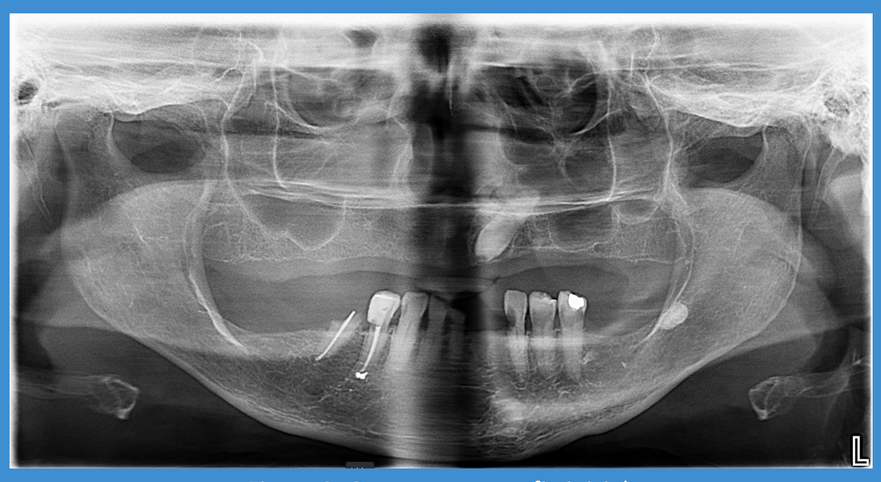

Figura 2. Ortopantomografia inicial.

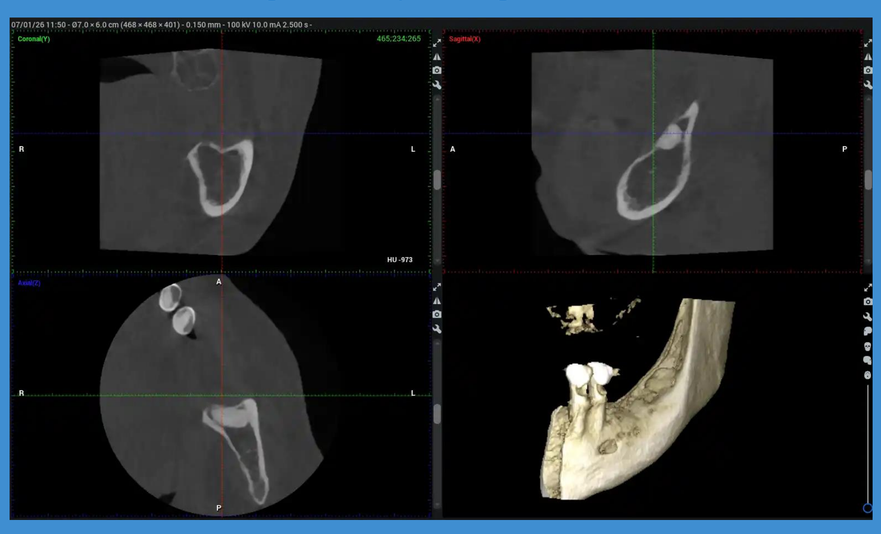

Figura 3. CBCT inicial.

RESULTADOS



Figura 1. Observação intraoral inicial.

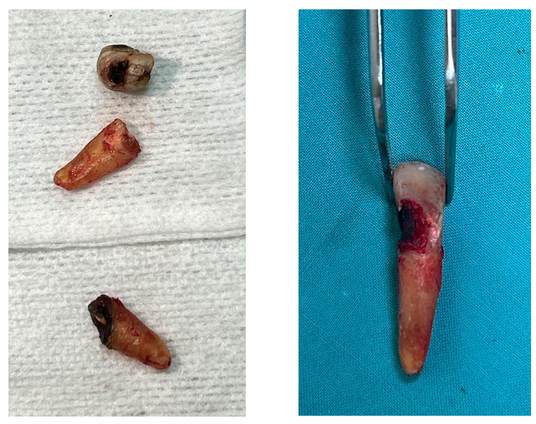

Figura 4. Dentes 33, 44 e 45 extraídos.



Figura 5. Fotografias extraorais e intraorais antes (A) e após a reabilitação protética (B).

As próteses removíveis devolveram a função e a estética (Figura 5).

DISCUSSÃO

A abordagem interdisciplinar em Odontogeriatria permitiu coordenar as diferentes etapas do plano de tratamento e adaptar o mesmo às necessidades clínicas e ao motivo da consulta da paciente [1,2]. Neste caso, a articulação entre as diferentes áreas permitiu preparar a cavidade oral para a reabilitação protética planeada, com o objetivo de melhorar a função mastigatória. A escolha de próteses removíveis teve também em conta as possibilidades económicas da paciente [2]. Para além da componente clínica, é essencial considerar o contexto social do paciente idoso. Uma vez que a paciente vivia sozinha, o contacto com a filha no final das consultas permitiu esclarecer os procedimentos realizados e as etapas seguintes, facilitando o apoio familiar ao longo do tratamento [3]. O envolvimento da família, quando consentido pela paciente, pode favorecer a adesão às recomendações e a continuidade dos cuidados, respeitando a sua autonomia nas decisões terapêuticas [4]. Após a entrega das próteses, a paciente mostrou-se satisfeita nas consultas de controlo.

CONCLUSÕES

- A abordagem interdisciplinar em Odontogeriatria permitiu concretizar uma reabilitação protética removível ajustada ao contexto clínico, social e económico da paciente e orientada para a principal prioridade: alimentar-se melhor.
- A escolha da solução considerou as suas possibilidades económicas, e a comunicação com a filha facilitou o apoio familiar durante o tratamento.

REFERÊNCIAS BIBLIOGRÁFICAS

[1] Mara M. Interdisciplinary Education and Health Care in Geriatric Dental Medicine. Dental Clinics of North America. abril de 2021;65(2):377–91. doi:10.1016/j.cden.2020.11.001
[2] Ettinger R, Marchini L, Hartshorn J. Consideration in Planning Dental Treatment of Older Adults. Clinics in Geriatric Medicine. maio de 2023;39(2):311–26. doi:10.1016/j.cger.2023.01.002
[3] Jones RJ, Johnson IG, Morgan MZ. Family and friends: Supporting oral carein care homes. Gerodontology. setembro de 2019;36(3):258–66. doi:10.1111/ger.12404
[4] Pel-Littel RE, Snaterse M, Teppich NM, Buurman BM, Van Etten-JamaludinFS, Van Weert JCM, et al. Barriers and facilitators for shared decision making in older patients with multiple chronic conditions: a systematic review. BMC Geriatr. dezembro de 2021;21(1):112. doi:10.1186/s12877-021-02050-y