Abordagem Terapêutica com Diamino Fluoreto de Prata em Odontopediatria: Um Caso Clínico

Catarina Palma[1,2], Gabriela Balixa[1,2] ID, Rita Correia[1,2] ID, Elisabete Vieira[1,2] ID, Gunel Kizi[1,2] ID, Luísa Bandeira Lopes[1,2] ID, Inês Rosendo[1,2], Joana Fernandes[1,2], Irene Ventura[1,2] ID, Joana Pombo Lopes[1,2] ID

[1]Centro de Investigação Interdisciplinar Egas Moniz, Campus Universitário Egas Moniz
[2]Departamento de Odontopediatria, Campus Universitário Egas Moniz



Palavras-chave: diamino fluoreto de prata, odontopediatria, cárie dentária, abordagem conservadora

INTRODUÇÃO

Os **agentes cariostáticos de prata e flúor** surgem na prática clínica como uma alternativa aos tratamentos restauradores tradicionais das lesões de cárie dentária, sendo particularmente úteis em crianças com reduzida colaboração, por idade ou comportamento, ou quando existem constrangimentos financeiros[1]. O acrónimo "SDF" (*Silver Diamine Fluoride*, Diamino Fluoreto de Prata) é muitas vezes utilizado de forma genérica para designar esta classe de produtos. Contudo, no presente caso clínico foi utilizada a **solução de Fluoreto de Prata a 38% em base aquosa, isenta de amoníaco** (*Riva Star Aqua®, SDI*).
A prata tem ação antimicrobiana e o flúor remineraliza o esmalte e a dentina[1,2]. Em meio alcalino podem atuar em sinergia, reduzindo a degradação da dentina[1].
A Academia Americana de Odontopediatria (AAPD)[1] e a Academia Europeia de Odontopediatria (EAPD)[3] apoiam o uso do SDF como abordagem minimamente invasiva que pode evitar ou adiar tratamentos mais invasivos e a EAPD recomenda ainda a utilização do SDF a 38% em crianças com alto risco de cárie.

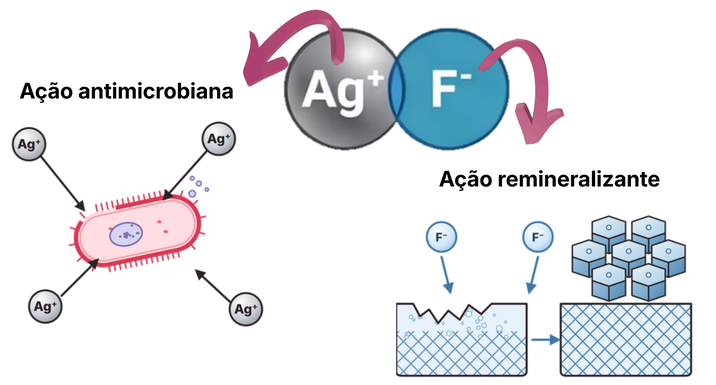

Indicações:
Estabilização de lesões de cárie dentária; lesões cavitadas assintomáticas, sem suspeita de envolvimento pulpar; crianças com reduzida colaboração[2,4].

Contraindicações:
Alergia a substâncias químicas como a prata, flúor, potássio, iodo e amoníaco; sintomas e sinais clínicos ou radiográficos de patologia pulpar/periapical; lesões da mucosa perto da área a ser tratada; pacientes sob terapêutica para patologia tiroideia; ausência de consentimento[2,4].

Efeitos secundários:
Pigmentação negra das lesões de cárie onde é aplicado; irritação gengival.
Em caso de contacto acidental, pode pigmentar a pele e a mucosa de forma reversível; pode manchar restaurações preexistentes; em contacto com roupa pode manchar[2,4].

DESCRIÇÃO DO CASO CLÍNICO

Criança do sexo masculino, de 7 anos, sem alergias, medicação ou antecedentes médicos relevantes e pouco colaborante. Apresentava lesões de cárie extensas e cavitadas nos dentes #65 e #85, com tentativas restauradoras prévias sem sucesso. Em ambos os dentes foi aplicado solução de Fluoreto de Prata a 38% em base aquosa, isenta de amoníaco (*Riva Star Aqua®, SDI)*. O dente #65 foi reabilitado com coroa pré-formada pela Técnica de *Hall* (Figuras 1-4) e o dente #85 foi restaurado com cimento de ionómero de vidro modificado por resina (CIVMR), *Photac™ (*Figuras 5-9).

Dente #65

Aplicação de solução aquosa de Fluoreto de Prata a 38% e reabilitação com coroa de aço pré-formada pela Técnica de *Hall* [3,5]

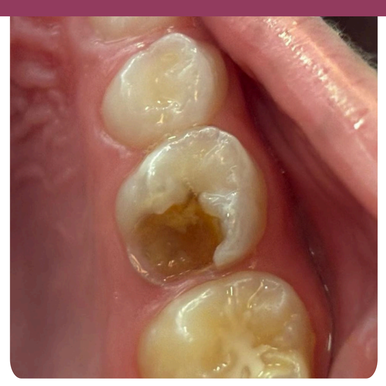

Figura 1- Aspeto clínico inicial do dente #65



Figura 2- Radiogradia inicial do dente #65

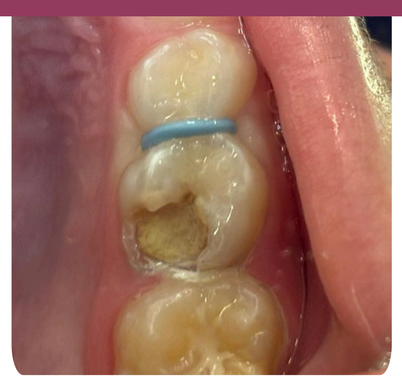

Figura 3 - Aspeto clínico do dente #65 após aplicação do *RIVA STAR AQUA ®* e elástico separador



Figura 4 - Dente #65 com coroa de aço pré-formada, colocada pela Técnica de *Hall*

Dente #85

Aplicação de solução aquosa de Fluoreto de Prata a 38% e restauração com CIVMR (*Photac® Fill*)[3,6]

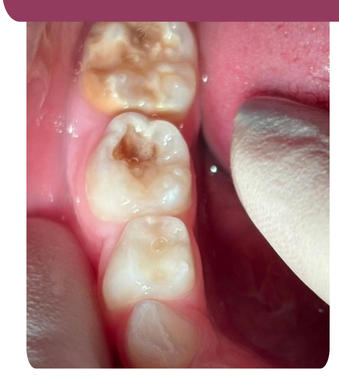

Figura 5- Aspeto clínico inicial do dente #85



Figura 6- Radiografia inicial do dente #85

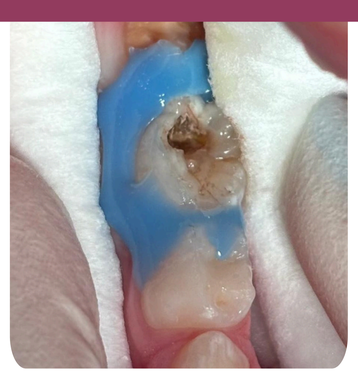

Figura 7 - Aspeto clínico do dente #85 após aplicação do *RIVA STAR AQUA ®*

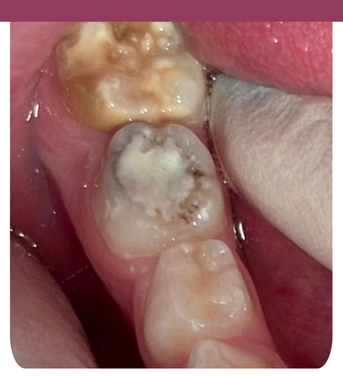

Figura 8 - Aspeto clínico do dente #85 após restauração com CIVMR



Figura 9 - *Follow-up* após 7 dias do dente #85

ETAPAS COMUNS AOS DOIS DENTES
APLICAÇÃO RIVA STAR AQUA ®

Profilaxia com pasta não fluoretada do dente a ser tratado e adjacentes.

↓

Isolamento relativo e proteção dos tecidos gengivais e dos lábios com vaselina.

↓

Passo 1: Aplicou-se a solução da cápsula azul apenas na zona de tratamento.

↓

Passo 2: Aplicou-se generosamente a solução da cápsula verde no local de tratamento até que o precipitado branco cremoso se tornasse transparente.

↓

Deixar secar durante 1 minuto e remover excessos com papel absorvente.

No caso clínico apresentado ocorreu contacto acidental da solução de Fluoreto de Prata a 38% em base aquosa, com a pele do lábio inferior do lado esquerdo, que originou uma pigmentação cutânea transitória (Figura 9), com resolução completa após quinze dias. Foi realizado um controlo da pigmentação sete dias depois desta ter ocorrido (Figura 10) e não existiram sequelas cicatriciais ou sistémicas. Este evento reforça a importância do isolamento do campo operatório, da aplicação preventiva de vaselina como barreira protetora e da gestão comportamental da criança para evitar contactos inadvertidos com outras estruturas para além do tecido dentário cariado.



Figura 9 - Pigmentação cutânea acidental no lábio inferior, no dia do tratamento

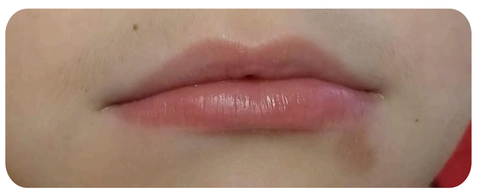

Figura 10 - Controlo da pigmentação acidental após 7 dias

DISCUSSÃO E CONCLUSÕES

Ambos os dentes apresentaram **evolução clínica favorável**, com recuperação da função mastigatória e sem sintomatologia associada. Os casos apresentados ilustram o potencial de uma abordagem não invasiva numa situação de falta de colaboração. Numerosos ensaios clínicos confirmam a eficácia do SDF em travar a progressão das lesões de cárie dentária[1], com cerca de 80% de lesões estabilizadas[4], embora a pigmentação impeça que os ensaios sejam cegos, o que introduz viés[1]. A revisão *Cochrane* conclui que o SDF pode ajudar a travar a progressão destas lesões na dentição decídua, mas com baixa certeza da evidência[7]. Não se demonstrou que o SDF reduza a adesão do ionómero de vidro[1,2,8]. Recomenda-se o seguimento dos casos para avaliar a estabilização das lesões de cárie, podendo ser necessária a reaplicação[1].
A **pigmentação escura** pode dificultar a **aceitação parental**, que é menor nos dentes anteriores do que nos posteriores[2,4]. Num estudo com 799 crianças, o escurecimento ocorreu em 66% a 76% das lesões e a satisfação dos pais com o aspeto dentário aos 30 meses foi de 71% a 62%[4]. Muitos pais aceitam o SDF para evitar o tratamento dentário sob sedação ou anestesia geral[4,9]. O consentimento informado deve incluir informação sobre os efeitos secundários, com apoio de imagens do antes e depois[1,2,4].
Assim, a seleção criteriosa dos casos para a aplicação de SDF, a prevenção de complicações e o esclarecimento dos pais são fundamentais para o sucesso clínico destas abordagens.

REFERÊNCIAS BIBLIOGRÁFICAS