ABORDAGEM CIRÚRGICA NO INSUCESSO ENDODÔNTICO: CASO CLÍNICO

Trindade, D.[1], Ribeiro, R.[1], Lopes, C.[1], Cachinho, R.[1,2], Dionísio, T.[1,2]

[1] Consulta Assistencial de Endodontia da Clínica Universitária Egas Moniz; Egas Moniz School of Health & Science, 2929-511 Caparica, Almada, Portugal
[2] Egas Moniz Center for Interdisciplinary Research (CiiEM); Egas Moniz School of Health & Science, 2929-511 Caparica, Almada, Portugal



DESCRIÇÃO DO CASO CLÍNICO

Paciente do sexo feminino, 48 anos, sem antecedentes médicos relevantes.
Diagnóstico: Tratamento endodôntico prévio e periodontite apical assintomática nos dentes 21 e 22.
Plano de tratamento: Optou-se pela cirurgia apical, devido à presença de espigão metálico e instrumento fraturado no terço apical, o que inviabilizava o retratamento endodôntico via ortógrada.
Foi removida a lesão periapical com um tamanho aproximado de 10mm, apicectomia, retro-preparação e retro-obturação com cimento biocerâmico à base de silicato de cálcio.
Após 1 ano de acompanhamento, observamos uma regressão significativa da lesão a nível radiográfico e ausência de sinais e sintomas clínicos.

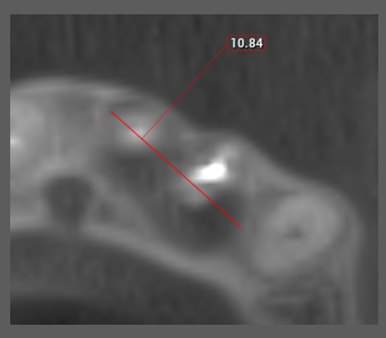

Fig. 1 – CBCT pré-operatório (corte axial)



Fig. 2 – Rx Inicial



Fig. 3 – Rx intraoperatório (retropreparação)



Fig. 4 – Rx Final



Fig. 5 – Rx de follow-up 1 ano



Fig. 6 – Fotografia pré-operatória

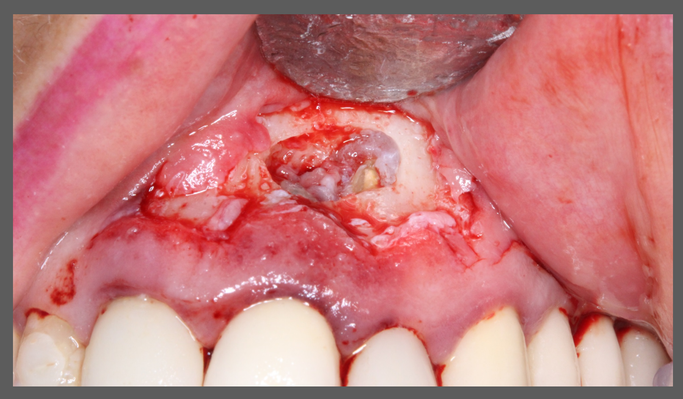

Fig. 7 – Fotografia do retalho e osteotomia

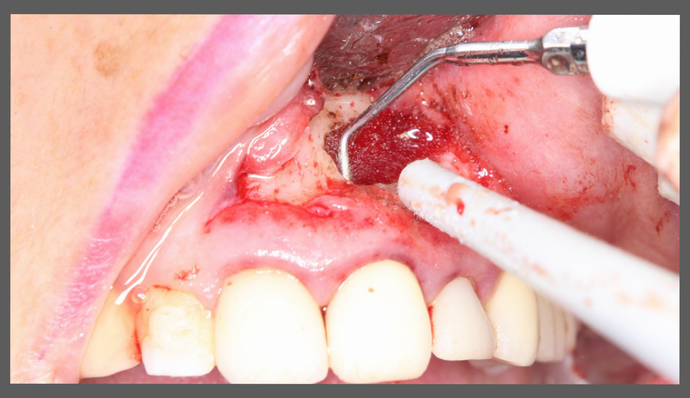

Fig. 8 – Fotografia da retropreparação com ultrassons



Fig. 9 – Fotografia da retrobturação com cimento biocerâmico

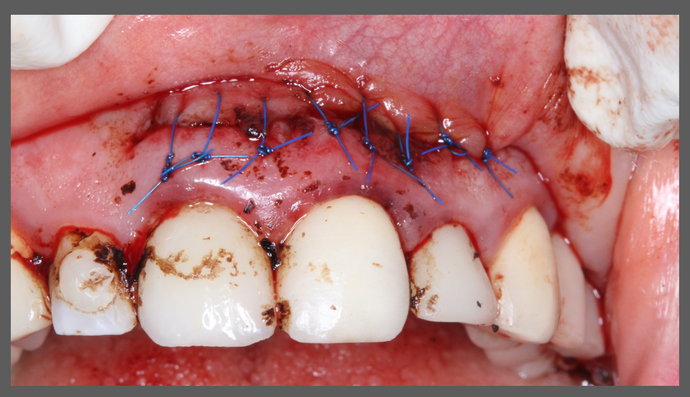

Fig. 10 – Fotografia da sutura do retalho com pontos simples



Fig. 11 – Fotografia de follow-up 1 ano

DISCUSSÃO

O sucesso da abordagem cirúrgica está dependente da selagem do sistema de canais radiculares, pois previne a contaminação dos tecidos periapicais por microorganismos persistentes (1,2).
Lesões apicais com uma dimensão >5mm, estão relacionadas a um maior tempo de cicatrização, podendo mesmo chegar aos 48 meses (3).

CONCLUSÃO

A cirurgia apical pode ser uma abordagem eficaz e previsível em casos de insucesso endodôntico, nos quais uma abordagem não cirúrgica seria inviável (4). É uma opção com taxas de sucesso consideráveis, que evitam a extração dos dentes envolvidos (5).

REFERÊNCIAS BIBLIOGRÁFICAS

1. Tang, Y., Xu, K., Chen, Y., & Lu, L. (2023). Evaluating the efficacy of endodontic microsurgery for teeth with an undeveloped root apex and periapical periodontitis after nonsurgical treatment failure. BMC Oral Health, 23, Article 414. https://doi.org/10.1186/s12903-023-03117-5
2. Ng, Y., & Gulabivala, K. (2023). Factors that influence the outcomes of surgical endodontic treatment. International Endodontic Journal, 56(S2), 116–139. https://doi.org/10.1111/iej.13896
3. Pallarés-Serrano, A., Glera-Suarez, P., Tarazona-Alvarez, B., Peñarrocha-Diago, M., Peñarrocha-Diago, M. & Peñarrocha-Oltra, D. (2020) Prognostic factors after endodontic microsurgery: a retrospective study of 111 cases with 5 to 9 years of follow up. Journal of Endodontics, 47, 397–403.
4. Bucchi, C., Rosen, E. & Taschieri, S. (2023) Non-surgical root canal treatment and retreatment versus apical surgery in treating apical periodontitis: A systematic review. International Endodontic Journal, 56(Suppl. 3), 475–486. Available from: https://doi.org/10.1111/iej.13793
5. Pinto, D., Marques, A., Pereira, J. F., Palma, P. J., & Santos, J. M. (2020). Long-Term Prognosis of Endodontic Microsurgery-A Systematic Review and Meta-Analysis. Medicina (Kaunas, Lithuania), 56(9), 447. https://doi.org/10.3390/medicina56090447