Diagnóstico de lesão óssea de origem não odontogénica: osteoma. Relato de Caso



Duarte, Maria Helena[1]; L'Heveder, Gauthier[1]

[1] Alunos do Mestrado Integrado em Medicina Dentária, Egas Moniz School of Health and Science, Caparica, Portugal

Palavras-chave: Osteoma; Diagnóstico diferencial; Lesões ósseas dos maxilares; CBCT; Exame histopatológico

1 Introdução

As lesões periapicais de origem endodôntica resultam, na maioria das vezes, da necrose e infeção do sistema de canais radiculares e representam cerca de 90% das lesões da região periapical (Pontes et al., 2014). Contudo, quistos não odontogénicos, neoplasias e variações anatómicas localizadas junto aos ápices podem mimetizar clínica e radiograficamente a periodontite apical, conduzindo a erros de diagnóstico e a protocolos terapêuticos ineficazes (Pontes et al., 2014). O osteoma é uma neoplasia benigna de crescimento lento, caracterizada pela proliferação de osso maduro compacto e/ou esponjoso, que pode ter origem central (endosteal), periférica (periosteal) ou extraesquelética (Hasan, 2022). O osteoma periférico isolado dos maxilares é raro, com uma prevalência inferior a 1%, e afeta mais a mandíbula do que o maxilar (Hasan, 2022). Descreve-se um caso de osteoma mandibular inicialmente interpretado como lesão periapical do dente 44.

2 Descrição do caso clínico

Doente do sexo feminino, 52 anos, raça negra, ASA II (dislipidemia e hipertensão arterial controlada), referenciada à consulta de Reabilitação Oral, após triagem e consulta de história clínica e planeamento de reabilitação oral, para confeção de uma prótese parcial removível esquelética inferior. A doente não referia sintomatologia.



Figura 1. Fotografias extraorais.



Figura 2. Fotografias intraorais: lateral direita, oclusal superior e inferior, lateral esquerda.

Na ortopantomografia de rotina identificou-se uma lesão radiolúcida na mandíbula posterior direita, aparentemente associada ao dente 44, que a radiografia periapical evidenciou com maior nitidez. O dente 44 apresentou respostas normais aos testes de sensibilidade pulpar, sem dor à percussão ou à palpação, e apresentava profundidades de sondagem aumentadas (Tabela 1). A ausência de sinais de patologia pulpar levantou a suspeita de uma lesão de origem não endodôntica, pelo que a doente foi referenciada à consulta de Cirurgia e Medicina Oral.

Teste	Dente 44
Frio	+ (resposta normal)
Elétrico	+
Percussão	-
Palpação	-
Sondagem	Profundidades de sondagem aumentadas

Tabela 1. Testes de sensibilidade pulpar e exame periodontal do dente 44.

3 Exames imagiológicos e diagnóstico

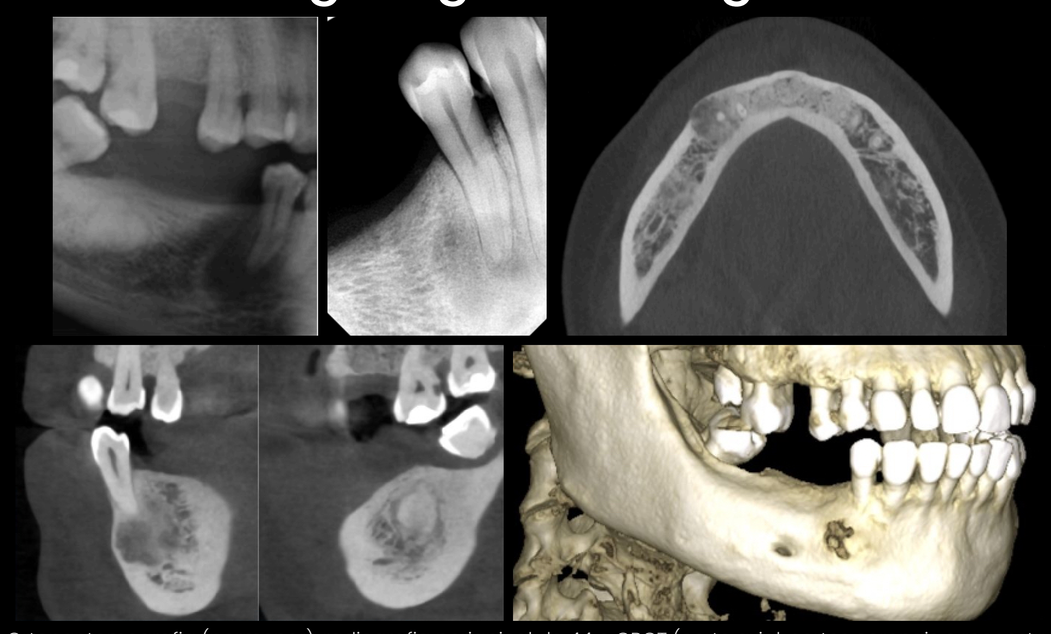

Figura 3. Ortopantomografia (pormenor), radiografia periapical do 44 e CBCT (corte axial, cortes coronais e reconstrução 3D).

A tomografia computorizada de feixe cónico (CBCT) revelou uma lesão hipodensa, unilocular, de bordos mal definidos, aparentemente expansiva e com envolvimento da cortical vestibular. Com base nos achados clínicos e imagiológicos, estabeleceu-se o diagnóstico provisório de **displasia fibro-óssea**, tendo sido considerados os seguintes diagnósticos diferenciais:

Displasia cemento-óssea focal
Lesão fibro-óssea de localização única, frequente na mandíbula e junto aos ápices, que mimetiza doença periapical; a semelhança com lesões de maior potencial de crescimento torna a biópsia necessária (Patil et al., 2024).

Osteosclerose idiopática / ilha óssea
Achado benigno e assintomático, geralmente incidental.

Fibroma cemento-ossificante
A considerar perante expansão cortical; delimitado por uma linha radiolúcida fina, ausente no osteoma (Hasan, 2022).

4 Biópsia e histopatologia

Dado o prognóstico periodontal desfavorável, o dente 44 foi extraído. Aproveitou-se o acesso pelo alvéolo para colher, com broca de trefina, uma amostra óssea da lesão. O exame histopatológico estabeleceu o diagnóstico definitivo de **osteoma**.

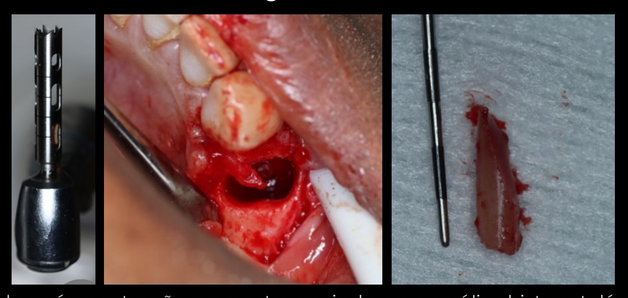

Figura 4. Broca de trefina, alvéolo após a extração e amostra enviada para análise histopatológica.

5 Discussão

O osteoma partilha características imagiológicas com outras lesões ósseas dos maxilares, nomeadamente o fibroma ossificante, o osteoblastoma e o odontoma complexo (Hasan, 2022), e com lesões fibro-ósseas, como a displasia cemento-óssea, que frequentemente mimetizam patologia periapical (Patil et al., 2024). Na sua forma típica, o osteoma surge como uma massa radiopaca bem delimitada que não lesa as estruturas ósseas adjacentes (Hasan, 2022). Neste caso, o aspeto hipodenso, de bordos mal definidos e com envolvimento cortical afastou-se dessa apresentação, o que reforça o papel da histopatologia no diagnóstico definitivo.

Os dentes associados a periodontite apical apresentam respostas negativas aos testes de sensibilidade; perante respostas positivas, devem ser consideradas lesões de origem não endodôntica (Pontes et al., 2014). Ainda assim, estes testes não devem ser interpretados isoladamente, uma vez que lesões não endodônticas próximas dos ápices podem conduzir à necrose pulpar. Quando a avaliação clínica e imagiológica aponta para uma origem não endodôntica, a biópsia com análise histopatológica é obrigatória (Pontes et al., 2014). No presente caso, a resposta pulpar normal do dente 44 orientou a investigação e evitou um tratamento endodôntico desnecessário.

Embora benignos, os osteomas de maiores dimensões podem causar deformidade facial e deslocar ou lesar as estruturas adjacentes (Hasan, 2022), por efeito de massa sobre estruturas nobres (Dell'Aversana Orabona et al., 2015). As lesões assintomáticas são habitualmente tratadas de forma conservadora, com controlo imagiológico periódico da taxa de crescimento, ficando a excisão cirúrgica reservada às lesões sintomáticas, desfigurantes ou em crescimento (Hasan, 2022). A recidiva após excisão é excecional e não está descrita transformação maligna (Hasan, 2022). Assim, optou-se por **controlo clínico e imagiológico periódico**.

6 Conclusão

Embora benigno, o osteoma requer diagnóstico definitivo, fundamental para antecipar o seu comportamento e potencial de progressão e para determinar a necessidade de intervenção ou vigilância. Perante uma imagem periapical num dente com testes de sensibilidade normais, deve ser considerada uma etiologia não endodôntica.

7 Referências bibliográficas

Dell'Aversana Orabona, G., Salzano, G., Iaconetta, G., Piombino, P., Ponzo, L., Santella, A., Astarita, F., Solari, D., Salzano, F. A., & Califano, L. (2015). Facial osteomas: Fourteen cases and a review of literature. *European Review for Medical and Pharmacological Sciences, 19*(10), 1796–1802.

Hasan, S. (2022). Giant osteoma of the mandible: Report of a rare case with review of literature. *Indian Journal of Otolaryngology and Head & Neck Surgery, 74*(Suppl 3), S4535–S4542. https://doi.org/10.1007/s12070-021-02565-1

Patil, A. H., Singh, S., Bedia, A. S., Sharma, D., Sinha, A., & Dahiya, N. (2024). Lesions misdiagnosed as endodontic pathosis: A narrative review. *Journal of Pharmacy and Bioallied Sciences, 16*(Suppl 1), S11–S13. https://doi.org/10.4103/jpbs.jpbs_461_23

Pontes, F. S. C., Fonseca, F. P., de Jesus, A. S., Alves, A. C. G., Araújo, L. M., do Nascimento, L. S., & Pontes, H. A. R. (2014). Nonendodontic lesions misdiagnosed as apical periodontitis lesions: Series of case reports and review of literature. *Journal of Endodontics, 40*(1), 16–27. https://doi.org/10.1016/j.joen.2013.08.021