INFILTRAÇÃO COM RESINA EM ALTERAÇÕES DO ESMALTE: potencial e limitações clínicas

Esteves M[1,4], Rodrigues S[1,4], Parcelas B[1,4], Peixoto A[2,4,5], Manso C[3,4,5]

1-Aluna do 5º ano
2-Assistente da Unidade Curricular de Medicina Dentária Preventiva e Comunitária
3-Professora Associada e Regente da UC
4-Mestrado Integrado em Medicina Dentária. Egas Moniz School of Health & Science, 2829-511 Caparica, Almada, Portugal
5-Egas Moniz Center for Interdisciplinary Research (CiiEM), Egas Moniz School of Health & Science, 2829-511 Caparica, Almada, Portugal



PÓSTER Nº

INTRODUÇÃO

As lesões de *White Spot* (WSL) são caracterizadas por manchas esbranquiçadas e opacas, associadas à presença de placa bacteriana. Dependendo da localização podem representar implicações estéticas[1,2]. A infiltração de resina Icon® (DMG, Hamburgo, Alemanha) é uma terapêutica conservadora para lesões ICDAS 1 e 2 [2,3]. Impede a progressão da lesão, estabilizando-a e restabelecendo a estética ao preencher o corpo da WSL[1,4,5].

Embora supere os vernizes de flúor na redução da opacidade e uniformização da cor[2,3], a evidência em dentes anteriores microcavitados (ICDAS 3) é limitada[5].

DESCRIÇÃO DO CASO CLÍNICO

Paciente do sexo feminino, de 21 anos, ASA I, acompanhada na consulta de Medicina Dentária Preventiva e Comunitária da Clínica Universitária Egas Moniz, após tratamento ortodôntico e branqueamento dentário externo, reportou queixas estéticas no segundo sextante. Identificaram-se WSL nos dentes 11 (ICDAS 3), 21 e 22 (ICDAS 1) e hipoplasia com perda de integridade do esmalte no dente 12, preenchida por compósito (Figuras 1 e 2). O compósito residual do dente 12 mostrou-se resistente ao polimento. Aplicou-se Icon® segundo o protocolo do fabricante (Figuras 3-5), sob ampliação microscópica.

No controlo aos 5 meses, devido à insatisfação estética persistente (Figura 6), procedeu-se a uma 2.ª aplicação de Icon® nos dentes 11, 21 e 22 e à restauração minimamente invasiva do dente 12 (Figuras 7 e 8).

DISCUSSÃO E CONCLUSÃO

A infiltração resinosa, realizada de acordo com o protocolo do fabricante, demonstrou ser uma abordagem minimamente invasiva eficaz na redução das WSL pós-ortodônticas, preservando a estrutura de esmalte[4,6]. Contudo, no dente 12, o efeito da 1.ª aplicação limitou-se a atenuar a diferença cromática da resina residual, uma vez que lesões associadas a hipoplasia ou perda de integridade do esmalte apresentam frequentemente resultados estéticos mais imprevisíveis.

A necessidade de uma segunda sessão de infiltração aos 5 meses, complementada pela restauração direta do dente 12, evidencia que casos complexos podem exigir abordagens combinadas para alcançar um resultado estético satisfatório. Embora se tenha verificado uma melhoria clínica evidente após o retratamento, identifica-se a necessidade de uma sessão complementar de polimento para aprimorar o acabamento superficial.

O acompanhamento longitudinal permanece essencial para monitorizar a estabilidade cromática a longo prazo[6].

REFERÊNCIAS BIBLIOGRÁFICAS

RESULTADOS



Figura 1 - Fotografia inicial intraoral com iluminação convencional.



Figura 2- Fotografia inicial intraoral com luz polarizada cruzada.



Figura 3 – Condicionamento ácido com Icon-Etch (HCl a 15%) durante 2 min, seguido de lavagem abundante com água por 30 s.

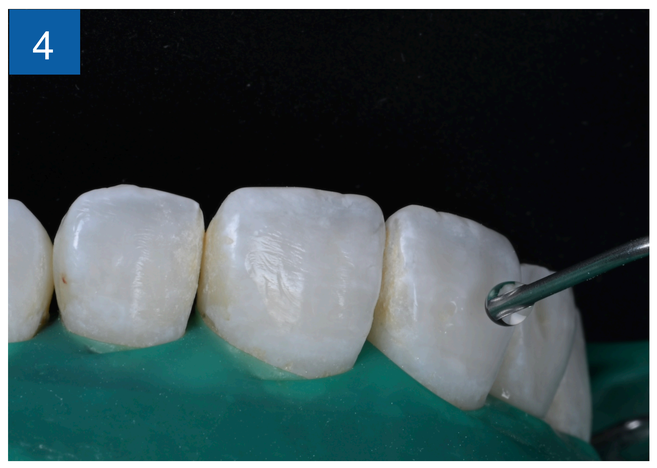

Figura 4 – Desidratação da superfície com Icon-Dry (etanol a 99%) durante 30 s, seguida de secagem suave com jato de ar.



Figura 5 – Aplicação da resina infiltrante Icon-Infiltrant durante 3 min, remoção dos excessos com jato de ar suave e fotopolimerização durante 40 s (seguida de reaplicação por 1 min e nova fotopolimerização por 40 s).



Figura 6 - Fotografia de controlo intraoral após 5 meses da 1ª aplicação, com iluminação convencional.

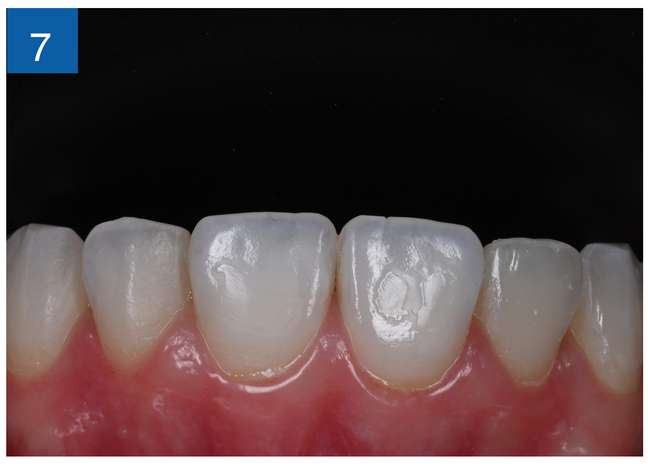

Figura 7- Fotografia final intraoral com iluminação convencional.



Figura 8- Fotografia final intraoral com luz polarizada cruzada.