Leucemia Mielóide Crónica (LMC): Caso Clínico

CAROLINA RAPOSO[1]; TERESA NASCIMENTO[2]

[1]MSc in Clinical Analysis, Instituto Universitário Egas Moniz, Egas Moniz School of Health & Science, Campus Universitário, Quinta da Granja, 2829-511 Caparica, Almada, Portugal

[2]Egas Moniz Center for Interdisciplinary Research (CiiEM); Egas Moniz School of Health & Science, Campus Universitário, Quinta da Granja, 2829-511 Caparica, Almada, Portugal

INTRODUÇÃO

A LMC é uma neoplasia mieloproliferativa clonal que representa cerca de 15% das leucemias diagnosticadas em adultos [3]. Evolui em três fases (crónica, acelerada e blástica) [4] e define-se pelo gene de fusão *BCR::ABL1*, resultante da translocação *t(9;22)(q34;q11)*, conhecida como cromossoma de Filadélfia (Ph) [1,3].

OBJETIVO

Através de um caso clínico, mostrar as alterações hematológicas típicas da LMC e como o hemograma orienta a suspeita diagnóstica, que exige confirmação molecular.

CASO CLÍNICO

Doente do **sexo masculino**, **95 anos**. Sem informação acerca de antecedentes, medicação, sintomas ou motivo da colheita. Hemograma obtido num analisador Sysmex XN-L.

Série vermelha

Anemia | Anisocitose

RBC (× 10^6/µL)	2,86 –
HGB (g/dL)	7,7 –
Hct (%)	24,6 –
VCM (fL)	86,0
RDW-CV (%)	20,1 +

Série branca

Leucocitose | Neutrofilia | Basofilia | Granulócitos imaturos

	×10^3/µL | % do total
WBC	40,25 +
Neutrófilos	33,90 | 84,2*
Linfócitos	3,34 | 8,3*
Monócitos	0,93 | 2,3*
Eosinófilos	1,12 | 2,8*
Basófilos	0,96 | 2,4*
IG	9,51 | 23,6*

Plaquetas

Trombocitose

PLT (× 10^3/µL)	430 +
MPV (fL)	10,1
PCT (%)	0,44 +

– Baixo
+ Alto
* Sinalizado pelo analisador

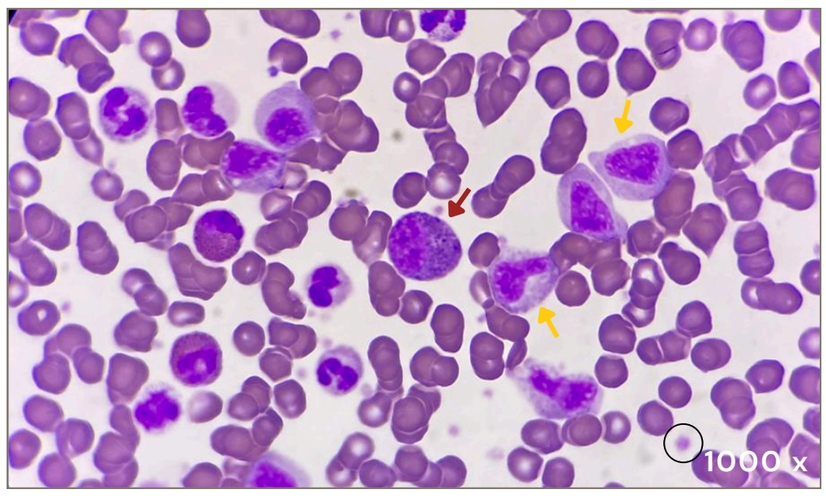

Figura 1. Esfregaço de sangue periférico (coloração MGG, 1000x): basófilo (seta vermelha), granulócitos imaturos (setas amarelas) e macroplaquetas (círculo preto).

PLT

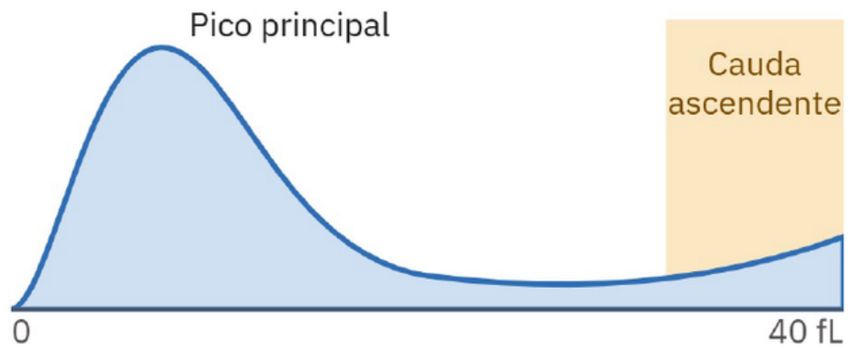

Este caso vs. LMC na literatura (média, n = 28) [2]

Parâmetro	Idade (anos)	HBC (g/dL)	WBC (× 10^3/µL)	PLT (× 10^3/µL)	Basófilos (%)
Este caso	95	7,7	40,25	430	2,4
LMC (Chaudhari et al.)	42,6	10,1	118,6	312,8	7,6

RBC

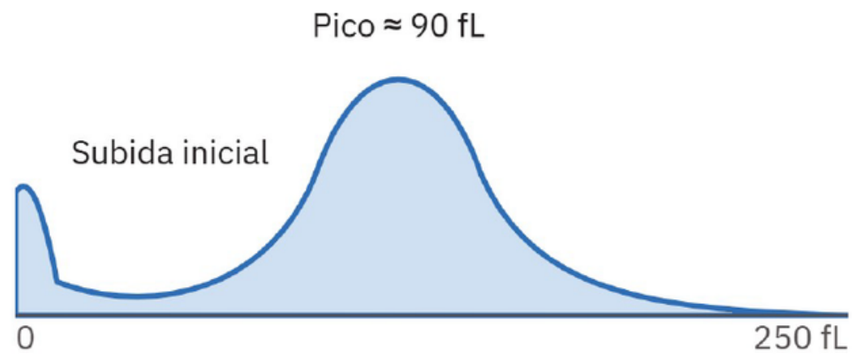

Figura 2. Histogramas do analisador (representação esquemática): PLT com cauda ascendente (plaquetas grandes); RBC com distribuição alargada (anisocitose) e pico inicial (interferência das plaquetas grandes).

INTERPRETAÇÃO DOS RESULTADOS

Desvio à esquerda e basofilia

Leucocitose com neutrofilia e basofilia absoluta (0,96×10^3/µL) e granulócitos imaturos (IG 23,6%) traduzem a libertação precoce de células jovens pela medula óssea. São pistas de apoio consistentes para LMC [2].

Trombocitose ligeira e plaquetas grandes

PLT 430×10^3/µL com cauda ascendente no histograma. Compatível com estímulo reativo ou neoplasia mieloproliferativa, e pode falsear a contagem: confirmar sempre no esfregaço.

Anemia normocítica com anisocitose

Hb 7,7 g/dL e VCM 86 fL, com RDW-CV elevado (20,1%). A anemia está presente em cerca de 68% dos casos de LMC [2].

CONCLUSÃO

Leucocitose neutrofílica com basofilia e granulócitos imaturos deve levar à revisão do esfregaço e à pesquisa de *BCR::ABL1*. O hemograma levanta uma suspeita, mas deve ser feita a confirmação por biologia molecular.

Tratamento: inibidores da tirosina-quinase (TKI), escolhidos de forma individualizada, com monitorização por RT-qPCR de 3 em 3 meses até à resposta molecular maior [1,3].

DIAGNÓSTICO E CARACTERIZAÇÃO MOLECULAR

1. **Hemograma + esfregaço:** levantam a suspeita, não confirmam.

2. **CBA (medula óssea):** translocações variantes, rearranjos crípticos e ACA. **RT-PCR (sangue/MO):** tipo de transcrito e monitorização [1].

3. ***BCR::ABL1* demonstrado:** diagnóstico definitivo [1].

Alerta: CBA positivo com RT-PCR negativo exige investigação adicional (alguns kits comerciais não detetam transcritos raros) [1].

Mutações: na fase crónica não se pesquisam por rotina (pontuais do *BCR::ABL1* e somáticas, 20-30% dos casos). Na **fase blástica**, NGS com painel dirigido [1].

Crónica 85-90%	Acel. 4-5%	Bl. 1-2%

Fase da doença ao diagnóstico [4]

AGRADECIMENTOS
Os autores agradecem ao Laboratório Lumilabo pela disponibilização e cedência dos dados do caso clínico.

REFERÊNCIAS

1. Apperley JF, Milojkovic D, Cross NCP, et al. 2025 European LeukemiaNet recommendations for the management of chronic myeloid leukemia. Leukemia. 2025;39(8):1797-1813.
2. Chaudhari B, Damor KV, Modi A, Modi A. Evaluation of complete blood count parameters in patients with leukemia. Biomed Chem Sci. 2026;5(3).
3. Jabbour E, Kantarjian H. Chronic myeloid leukemia: 2025 update on diagnosis, therapy, and monitoring. Am J Hematol. 2024;99(11):2191-2212.
4. Pamuk GE, Ehrlich LA. An overview of myeloid blast-phase chronic myeloid leukemia. Cancers. 2024;16(21):3615.