MUITO ALÉM DO SORRISO

LÁBIO INFERIOR: DA HISTOLOGIA AO DIAGNÓSTICO

Caracterização histológica, lesões benignas e processamento de amostras

MARIA CAVACAS [1]

1- DOCENTE/REGENTE DA UC DE HEI

ALUNOS TP2 DO 1º ANO DO MIMD – UC DE HEI

INTRODUÇÃO

O lábio inferior, apresenta uma região cutânea revestida por epitélio pavimentoso estratificado queratinizado, uma zona de transição e uma mucosa interna com epitélio pavimentoso estratificado não queratinizado e glândulas salivares minor.

Lesões benignas frequentes

- O mucocelo de extravasação resulta da rutura de ductos salivares, com acumulação de muco sem revestimento epitelial, constituindo um pseudocisto associado a tecido de granulação e macrófagos mucífagos.
- O mucocelo de retenção decorre de obstrução ductal e apresenta revestimento epitelial.
- O fibroma de irritação corresponde a uma hiperplasia reativa perante traumatismo crónico, caracterizada por tecido conjuntivo rico em colagénio e fibroblastos, frequentemente coberto por epitélio hiperqueratótico.

RESULTADOS

Observa-se mucosa revestida por epitélio pavimentoso estratificado, apresentando espessura preservada. No tecido conjuntivo subjacente identificam-se extensas áreas claras compatíveis com acúmulo de material mucinoso extracelular. Em torno destas áreas observa-se tecido de granulação e infiltrado inflamatório crónico, constituído predominantemente por células mononucleares. Não se evidencia revestimento epitelial delimitando a cavidade observada. O tecido conjuntivo adjacente apresenta vascularização aumentada e discreta reação inflamatória.

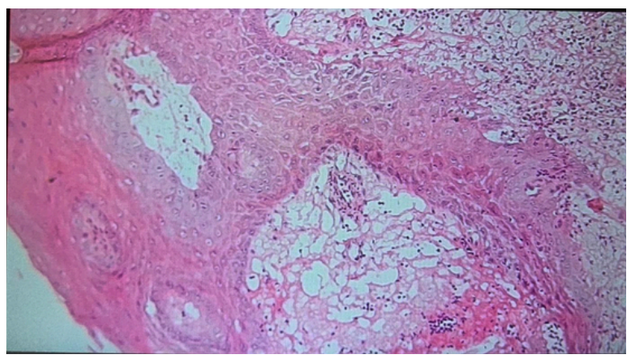

OBJETIVO

Diagnosticar uma biopsia de uma lesão do lábio inferior.

MATERIAIS E MÉTODOS

Amostra

Lábio inferior

Método

A preparação histológica inicia-se com a colheita da amostra, que deve ser rápida para evitar a degradação do tecido. Em seguida, o tecido é fixado em formol a 10% para preservar as estruturas celulares. Posteriormente, realiza-se a desidratação através de banhos sucessivos em álcool de concentração crescente, seguida da diafanização com xilol, que torna o tecido translúcido. O tecido é então incluído em parafina, formando um bloco sólido que pode ser cortado em secções muito finas num micrótomo. Após o corte, procede-se à desparafinação e hidratação das secções para as preparar para a coloração. Utiliza-se normalmente a coloração Hematoxilina-Eosina (H&E), que cora os núcleos de azul/violeta e o citoplasma de rosa. Por fim, a lâmina é montada com uma lamela protetora e observada ao microscópio ótico para análise das estruturas tecidulares e possíveis alterações patológicas.



CONCLUSÕES

O mucocelo é uma das lesões benignas mais frequentes das glândulas salivares menores, resultando geralmente da rutura traumática de um ducto excretor com consequente extravasamento de muco para o tecido conjuntivo. Histologicamente caracteriza-se pela presença de lagos de mucina rodeados por tecido de granulação e infiltrado inflamatório, sem revestimento epitelial verdadeiro.
Os achados observados nesta preparação histológica sugerem uma lesão compatível com mucocelo por extravasamento, nomeadamente a presença de áreas compatíveis com material mucinoso rodeadas por reação inflamatória e tecido conjuntivo de reparação. O diagnóstico diferencial inclui o fibroma traumático, uma lesão reacional constituída sobretudo por tecido conjuntivo fibroso denso, geralmente revestido por epitélio escamoso hiperplásico e sem acumulação significativa de mucina.
A correlação entre os achados histológicos e os dados clínicos, nomeadamente a localização no lábio inferior e a história de trauma local ou mordedura repetida, é importante para sustentar o diagnóstico definitivo.Os achados histológicos observados são sugestivos de mucocelo por extravasamento, caracterizado pela presença de acumulação de mucina no tecido conjuntivo associada a reação inflamatória crónica. Embora o diagnóstico definitivo dependa da avaliação anatomopatológica completa e da correlação clínico-patológica, a morfologia observada favorece mucocelo em detrimento de fibroma traumático.

REFERÊNCIAS BIBLIOGRÁFICAS