EGAS MONIZ SCHOOL of HEALTH & SCIENCE

EGAS MONIZ SCIENCE DAYS

Overlay impresso em 3D num pré-molar vital fraturado

Nina **GOREA**[1,2], Pedro **PIRES**[1,3], Joana **OLIVEIRA**[1,3], Paulo **MAURÍCIO**[1,2,3], Joana **COSTA**[1,2]

[1] Centro de Investigação Interdisciplinar Egas Moniz (CiiEM), Monte de Caparica, Almada, Portugal
[2] Docente no Mestrado Integrado em Medicina Dentária na Egas Moniz School of Health and Science
[3] Docente na Licenciatura de Prótese Dentária na Egas Moniz School of Health and Science



INTRODUÇÃO

Dentes posteriores com fratura cuspídea ou perda estrutural coronária exigem abordagens restauradoras que preservem o tecido remanescente e assegurem proteção cuspídea. Os *overlays* em resina impressos em 3D permitem um fluxo de trabalho totalmente digital e minimamente invasivo. Contudo, a evidência clínica sobre restaurações indiretas definitivas impressas em 3D é ainda emergente, sendo necessário acompanhamento a longo prazo [1,2]. Os critérios FDI revistos proporcionam um método estruturado para documentar a condição inicial do dente, e parâmetros como a fratura e os defeitos dos tecidos duros podem fundamentar a indicação para recobrimento cuspídeo [3].

OBJETIVO

Descrever a reabilitação de um pré-molar superior vital com fratura da cúspide palatina através de um *overlay* impresso em 3D, num fluxo de trabalho digital, destacando a indicação segundo os critérios FDI revistos, a seleção do material e o protocolo de cimentação adesiva.

DESCRIÇÃO DO CASO

Pré-molar superior vital **(14)**, com fratura da cúspide palatina, sem lesão de cárie, nem restaurações prévias (critérios FDI revistos: defeito de tecidos duros, **pontuação 4**).

Após preparação conservadora e digitalização com *scanner* intraoral (Helios 500, Eighteeth, China), o *overlay* foi impresso em 3D em **V-Print c&b temp®** (VOCO, Cuxhaven, Alemanha), uma resina temporária de longa duração.

A cimentação adesiva realizou-se sob isolamento absoluto com **OptiBond™ FL** (Kerr, Orange, EUA) e resina composta **Z100™** (3M, St. Paul, EUA) pré-aquecida a 55 °C (Figuras 1–3).

DISCUSSÃO

A fratura justificou o recobrimento cuspídeo, preservando estrutura dentária num dente vital. Escolheu-se uma resina resistente, mas temporária de longa duração, sem assumir indicação definitiva [1,2].

A resina composta pré-aquecida, menos viscosa, favorece a adaptação e o selamento, procurando reduzir a sensibilidade pós-operatória.

EGAS MONIZ CENTER for INTERDISCIPLINARY RESEARCH

PROTOCOLO CLÍNICO

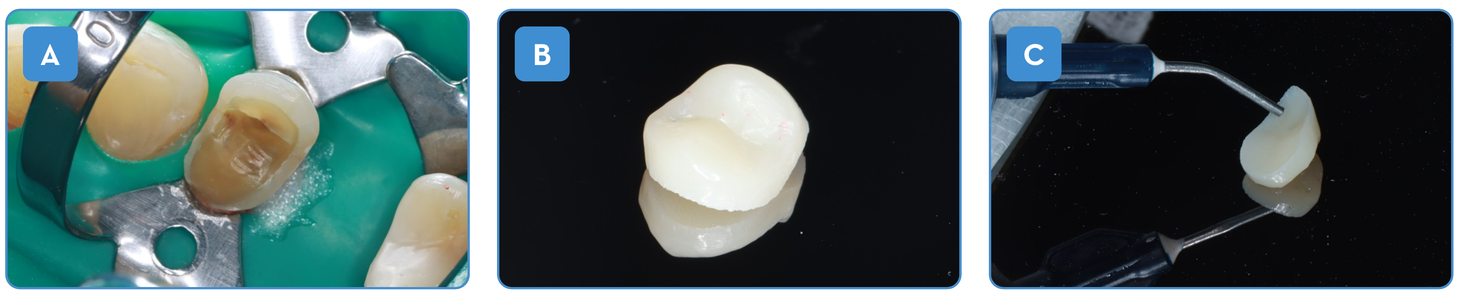

Figura 1. (A) Dente 14 preparado, sob isolamento absoluto (vista oclusal); (B) *overlay* impresso em 3D; (C) tratamento da superfície interna do *overlay*.

Superfície interna do *overlay*

1. **Jateamento:** Al_2O_3 50 µm, 2 bar, 10 s.
2. **Limpeza:** gel de ácido fosfórico a 37 % e enxaguamento.
3. **Banho ultrassónico:** limpeza em álcool etílico a 70º.
4. **Silanização:** Monobond® Plus (Ivoclar Vivadent AG, Schaan, Liechtenstein) com ativação com calor.
5. **Adesivo:** OptiBond™ FL adesivo (Kerr, Scafati, Itália) – não fotopolimerizar antes do assentamento do *overlay*.

Dente 14

6. **Isolamento absoluto:** dique de borracha.
7. **Condicionamento ácido:** ácido ortofosfórico a 37 % (*etch-and-rinse*) no esmalte 30 s e na dentina 15 s.
8. **Lavar e secar:** 15 s; secagem suave, evitando dessecar a dentina.
9. **Primer:** OptiBond™ FL *primer* (Kerr, Scafati, Itália) esfregar 20 s; evaporação com jato de ar suave, 5 s.
10. **Adesivo:** OptiBond™ FL adesivo (Kerr, Scafati, Itália) uniforme – não fotopolimerizar antes do assentamento.



Figura 2. (A) Condicionamento com ácido ortofosfórico a 37 %; (B) *overlay* assente com resina composta pré-aquecida, antes da remoção de excessos; (C) fotopolimerização.

Cimentação adesiva

11. **Assentamento** com Z100™ (3M, St. Paul, EUA) pré-aquecida a 55 °C
12. **Remoção de excessos** e fotopolimerização
13. **Acabamento** e verificação da oclusão

RESULTADOS



Aos **seis meses** de controlo:

- ✓ Retenção satisfatória;
- ✓ Adaptação marginal satisfatória;
- ✓ Integração oclusal satisfatória;
- ✓ Ausência de sintomas;
- ✓ Vitalidade pulpar mantida.

Figura 3. Vista oclusal do overlay aderido no dente 14.

CONCLUSÕES

Este tratamento pode ser viável, com resultados iniciais favoráveis.

REFERÊNCIAS

[1] Ezgi S, Gonca BKZ. 3D-Printed Permanent Resin Crowns on Pre-Molar and Molar Teeth; Two-Year Results of a Prospective Clinical Study. Int J Prosthodont. 2024 Nov;1–28. doi:10.11607/ijp.9200

[2] Ribeiro HFB, Leite JVC, Santos JVDN, De Araújo EGO, Carvalho LIDM, Da Silva BM, et al. 3D-printed resin materials for indirect restorations—a scoping review and evidence gap map. Eur J Oral Sci. 2025 Dec;133(6):e70042. doi:10.1111/eos.70042

[3] Hickel R, Mesinger S, Opdam N, Loomans B, Frankenberger R, Cadenaro M, et al. Revised FDI criteria for evaluating direct and indirect dental restorations—recommendations for its clinical use, interpretation, and reporting. Clin Oral Investig. 2022;27(6):2573–92. doi:10.1007/s00784-022-04814-1

Financiamento: Este trabalho foi financiado pela FCT – Fundação para a Ciência e a Tecnologia, I.P., no âmbito do projeto UID/04585/2025, DOI: https://doi.org/10.54499/UID/04585/2025.