EGAS MONIZ SCHOOL of HEALTH & SCIENCE

EGAS MONIZ SCIENCE DAYS

VII JORNADAS EGAS MONIZ 2026

Planeamento oral digital no ensino universitário e na educação do paciente



Diogo **COSTA**[1], Tomás **CABRAL**[1], Angel **LOBITO**[2,3], Catarina **COLAÇO**[2,3], Inês **LOPES**[2,3]
Sofia **LOBO**[2,3], Joana **COSTA**[2,3], Inês Caetano **SANTOS**[2,3], José João **MENDES**[2,3]

1 Médico Dentista — Egas Moniz School of Health and Science, Monte de Caparica, Almada, Portugal.
2 Docente — Egas Moniz School of Health and Science, Monte de Caparica, Almada, Portugal.
3 Centro de Investigação Interdisciplinar Egas Moniz (CiiEM), Monte de Caparica, Almada, Portugal.

INTRODUÇÃO

- A análise estética integra face, lábios e dinâmica do sorriso (1).
- A documentação visual apoia decisões e a comunicação com o paciente (1).

DESENVOLVIMENTO

Face e sorriso

01 Bordo incisal
02 Nível gengival
03 Planos oclusal e gengival

Dentes e gengiva

04 Tamanhos relativos
05 Alinhamento
06 Zénites, papilas e contactos

Estética e função

07 Forma e textura
08 Dentes inferiores
09 Integração funcional

Fluxo pedagógico

Estudante
Observa registos, mede e justifica a proposta.

Docente
Questiona decisões e valida limites clínicos.

Paciente
Compara a situação inicial com a simulação e expressa preferências.

GUIA CLÍNICO ILUSTRADO

12 páginas • Protocolo

Um protocolo digital em 9 passos transforma o planeamento oral num diálogo visual simples entre estudante, docente e paciente.



Referências faciais (1)
Linhas bipupilar, média e oclusal.

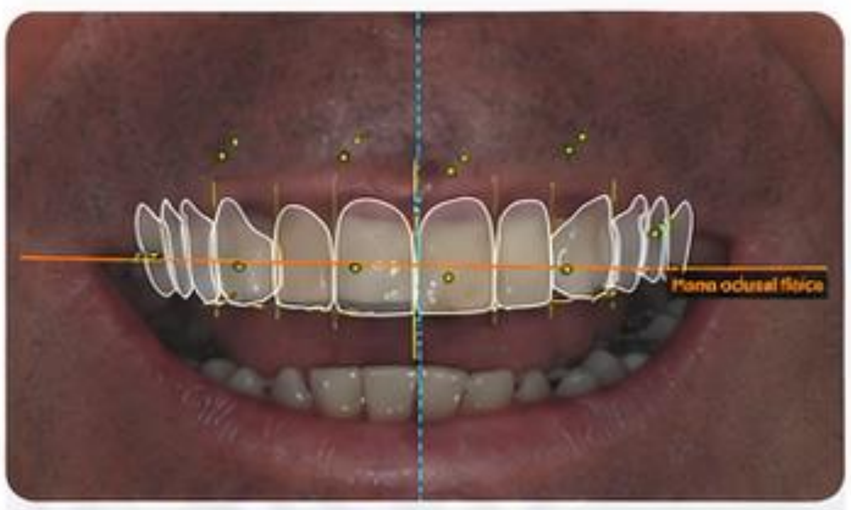

Desenho digital do sorriso (1)
Contornos brancos e guias amarelas da proposta.

EVIDÊNCIA DO CASO CLÍNICO (APOIO À DISCUSSÃO)

PASSOS 1, 2 E 4

Exposição e proporções

Dente 21 em repouso · 3 mm
Exposição gengival no sorriso · 0 mm
Dente 11: 8,6 × 11,7 mm (73,5%)



PASSOS 3 E 5

Referências e alinhamento

Camper: 6° à esquerda
Leitura unilateral a confirmar.
Desvio da linha média mantido: -0,7 mm

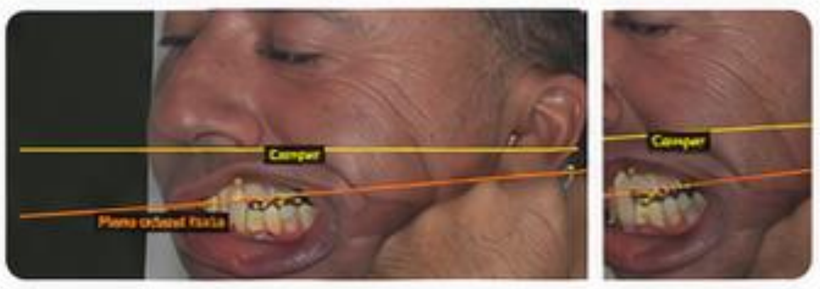

PASSO 6 EM ABERTO

Zénites, papilas e contactos

A decisão clínica permanece em aberto. Requer sondagem periodontal e avaliação da crista óssea.



PASSOS 8 E 9

Integração funcional

Overbite: 1,5 → 2,0 mm
Overjet: 2,8 mm
A confirmar: avaliação fonética e oclusal.



CONCLUSÃO

O percurso explicita decisões e favorece a comunicação clínica (1). Eficácia pedagógica e clínica por validar.

REFERÊNCIAS

(1) Coachman C et al. Int J Periodontics Restorative Dent. 2017;37(2):183–193. doi:10.11607/prd.2911
(2) Vig RG, Brundo GC. J Prosthet Dent. 1978;39:502–504.
(3) Magne P et al. J Prosthet Dent. 2003;89:453–461.