Quisto Dentígero associado a canino incluso no 5º sextante: caso clínico



Palavras-chave: Quisto dentígero, Regeneração óssea; L-PRF; Cicatrização tecidular.

Pedro Rodrigues [1], Filipe Cruz [2], Diogo Alcaravela [2], Tomás Direito [3], João Neves [4]

[1] Consulta Assistencial de Implantologa da Clínica Egas Moniz, Professor Auxiliar da U.C. de Anatomia de Cabeça e Pescoço do M.I.M.D. do I.U.E.M., Professor Assistente das U.C.s de Anatomia I e II M.I.M.D. do I.U.E.M; Regente da disciplina de Anatomia de Cabeça e Pescoço da Licenciatura em Prótese Dentária da Escola Superior de Saúde Egas Moniz, Professor Residente da Pós-Graduação Internacional em Implantologia Egas Moniz. Egas Moniz Center for Interdisciplinary Research (CiiEM); Egas Moniz School of Health & Science , 2829-511 Caparica, Almada, Portugal.

[2] Médico Dentista em colaboração voluntária na Consulta Assistencial de Implantologia da Clínica Egas Moniz; Egas Moniz School of Health & Science, 2829-511 Caparica, Almada,Portugal.

[3] Aluno do 5ºano do M.I.M.D. do I.U.E.M; Colaboração voluntária na Consulta Assistencial de Implantologia da Clínica Egas Moniz; 2829-511 Caparica, Almada, Portugal.

[4] Médico Dentista em colaboração voluntária na Consulta Assistencial de Implantologia e na Consulta Assistencial de Reabilitação Oral da Clínica Egas Moniz; Monitor Convidado da U.C de Periodontologia da Clínica Egas Moniz; Egas Moniz School of Health & Science, 2829-511 Caparica, Almada,Portugal.

INTRODUÇÃO

Os quistos dentígeros são quistos odontogénicos de desenvolvimento, frequentemente associados à coroa de dentes permanentes não erupcionados, constituindo uma das formas mais comuns de quistos dos maxilares (1,2). Apresentam-se habitualmente como lesões radiotransparentes uniloculares, bem delimitadas, podendo permanecer assintomáticos e ser identificados incidentalmente em exames imagiológicos (1).

Embora sejam frequentemente associados a terceiros molares mandibulares e caninos maxilares, a sua associação a caninos mandibulares inclusos é pouco habitual (3). O diagnóstico diferencial deve contemplar outras lesões odontogénicas, nomeadamente o ameloblastoma unicístico e o queratoquisto odontogénico, sendo fundamental a confirmação histopatológica (2,4).

A abordagem terapêutica depende das características da lesão, podendo incluir enucleação cirúrgica e, perante defeitos ósseos significativos, procedimentos regenerativos complementares. Neste contexto, a utilização de fibrina rica em plaquetas e leucócitos (L-PRF) tem demonstrado potencial na promoção da cicatrização e reparação óssea (5,6).

DESCRIÇÃO DO CASO CLÍNICO

Paciente, sexo feminino, 16 anos, ausência de patologias sistémicas e medicação crónica, caracterizado pela presença de um 43 incluso no 5º sextante com lesão radiotrasparente associada e vitalidade dos dentes adjacentes. Após avaliação clínica e imagiológica, procedeu-se à abordagem cirúrgica, com exposição e remoção cuidadosa da peça dentária, seguida de enucleação da lesão associada. No mesmo ato cirúrgico, procedeu-se à regeneração do defeito, através da aplicação de enxerto ósseo com L-PRF.

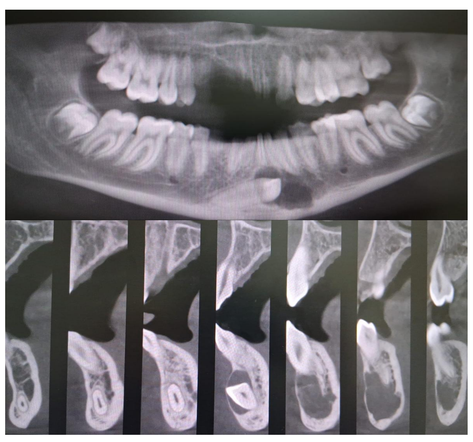

Figura 1 – CBCT pré-operatório

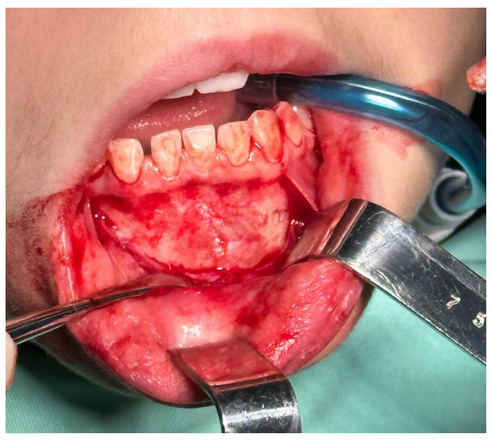

Figura 2 – descolamento do periósteo

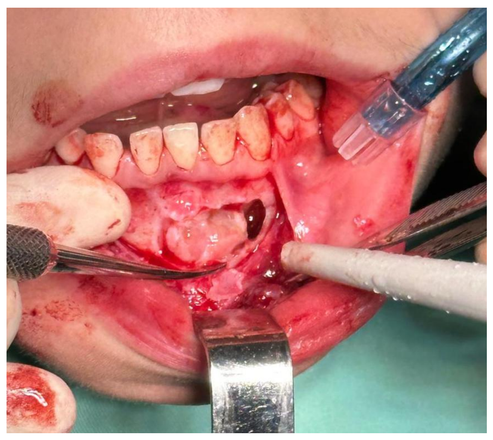

Figura 3 – enucleação do quisto dentígero



Figura 4 – remoção da peça dentária

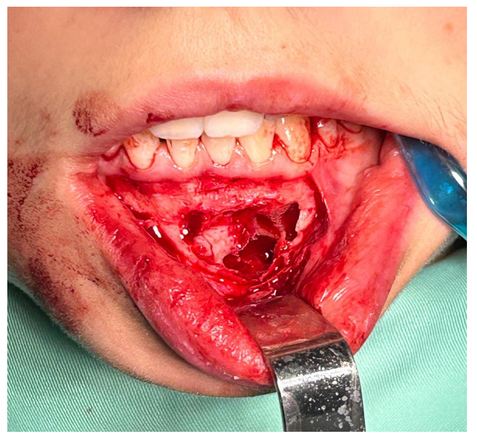

Figura 5 – leito ósseo intraoperatório

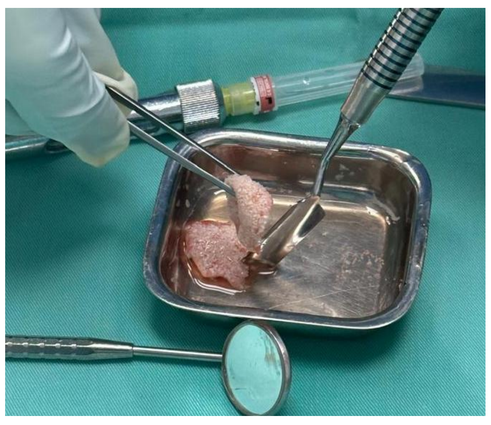

Figura 6 – preparação do stick bone



Figura 7 – preparação L-PRF



Figura 8 – aplicação do stick bone



Figura 9 – aplicação L-PRF

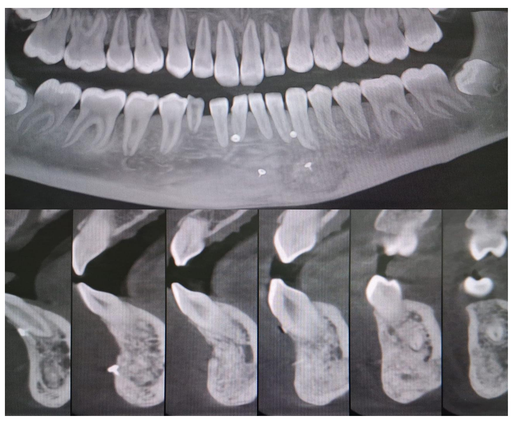

Figura 10 – CBCT controlo após 8 meses

DISCUSSÃO DO CASO CLÍNICO

O diagnóstico definitivo confirmou a suspeita clínica de quisto dentígero. A prevalência de caninos mandibulares inclusos associados a quistos dentígeros é relativamente rara, variando entre 0,008% e 1,29% (5).

CONCLUSÕES

Esta abordagem regenerativa, que combinou as propriedades osteocondutoras do xenoenxerto com a libertação de fatores de crescimento envolvidos na angiogénese, cicatrização e reparação tecidular, demonstrou resultados clínicos e imagiológicos favoráveis. A utilização destes biomateriais teve como objetivo proporcionar um suporte adequado à neoformação óssea, favorecendo a regeneração progressiva do defeito ósseo resultante da remoção da lesão quística. A ação dos fatores de crescimento contribuiu, adicionalmente, para criar um ambiente biológico favorável à vascularização e à reparação dos tecidos, potenciando o processo regenerativo. Estes resultados foram corroborados por CBCT de controlo, realizada aos 8 meses de pós-operatório, que evidenciou um preenchimento ósseo satisfatório da loca quística previamente existente, sugerindo uma evolução regenerativa favorável.

REFERÊNCIAS