Reabilitação Estética Pós-traumática Minimamente Invasiva com Facetas Feldspáticas e Planeamento Digital



Bruna Pedrosa[1], Francisco Ribeiro[1], Simone Marques[2], Ana Vieira[2], Pedro Brito[2], João Rua[2], José João Mendes[2]

[1] Egas Moniz School of Health & Science, 2829-511 Caparica, Almada, Portugal, Estudante, MIMD

[2] Egas Moniz Center for Interdisciplinary Research (CiiEM); Egas Moniz School of Health & Science, Campus Universitário, Quinta da Granja, 2829-511 Caparica, Almada, Portugal, Docente

INTRODUÇÃO

Após traumatismo dentário podem ocorrer alterações cromáticas e estruturais com comprometimento estético e funcional do sorriso do paciente (1).

O branqueamento interno e externo, associado à reabilitação com facetas de cerâmica feldspática, constitui uma opção minimamente invasiva para a reabilitação deste tipo de casos (1-3), sobretudo em pacientes com alta expectativa estéticas.

O planeamento digital do sorriso otimiza a comunicação e a previsibilidade percecionada do tratamento (4,5).

DESCRIÇÃO DO CASO CLÍNICO

Paciente de 30 anos, com alteração cromática do dente 12 (endodonciado após traumatismo) e necrose pulpar pós-traumática dos dentes 11 e 21. Após o tratamento endodôntico dos dentes 11 e 21, realizou-se branqueamento interno (12, 11 e 21) e externo, que estabeleceu a cor de referência.

O planeamento do sorriso foi feito com Smilecloud®, a partir de um protocolo fotográfico padronizado, seguido de enceramento de diagnóstico e de mock-up intraoral, validado pela paciente. O mock-up guiou os preparos minimamente invasivos dos dentes 13, 12, 11 e 21, com preservação de esmalte.

Após o registo da cor dos preparos, a impressão de dupla mistura e a provisionalização com Protemp™ 4 A1 (Solventum, St. Paul, MN, EUA), as facetas feldspáticas foram provadas com pastas Variolink® Esthetic Try-In (Ivoclar Vivadent, Schaan, Liechtenstein) e aderidas com Variolink® Esthetic LC (Ivoclar Vivadent), sob isolamento absoluto.

DISCUSSÃO

O planeamento digital, através do Smilecloud® e do mock-up, permitiu à paciente visualizar o resultado antes de qualquer desgaste, ajustando as suas expectativas (5) e facilitou a comunicação com o laboratório (4).

O mock-up serviu de referência aos preparos guiados, com preservação de esmalte, uma vez que a adesão a áreas extensas de dentina é um possível fator de risco para complicações (3).

O branqueamento externo prévio definiu a tonalidade de referência para a seleção da cor, aconselhando-se um intervalo de estabilização cromática antes da preparação dentária (1, 6).

A cerâmica feldspática estratificada com efeito opalescente e translúcido no bordo incisal, procurou reproduzir a cor e a translucidez do dente natural (3).

Fotografias Iniciais



Fig 1. Fotografia enviada pela paciente após queda sofrida.



Fig. 2 Fotografia inicial extra-oral lado esquerdo em sorriso máximo.



Fig. 3 Fotografia inicial extra-oral frontal em sorriso máximo.



Fig. 4 Fotografia inicial extra-oral lado direito em sorriso máximo.



Fig. 5 Fotografia intra-oral frontal inicial.



Fig. 6 Fotografia intra-oral frontal após branqueamento externo e interno dos dentes 12, 11 e 21.

Planeamento digital Smilecloud®



Fig. 7 Protocolo fotográfico para planeamento reverso com Smilecloud®.



Fig. 8 Protocolo fotográfico para planeamento reverso com Smilecloud®.



Fig. 9 Planeamento da morfologia final.



Fig. 10 Visualização do resultado final pretendido, com recurso a inteligência artificial.

Validação do Mock-up

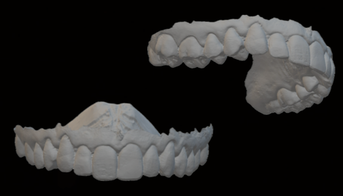

Fig. 11 Scan intra-oral para confeção do mock-up e envio para o laboratório.



Fig. 12 Fotografia Intra-oral com mock-up.



Fig. 13 Fotografia extra-oral lado esquerdo em sorriso máximo com mock-up.



Fig. 14 Fotografia extra-oral frontal em sorriso máximo com mock-up.



Fig. 15 Fotografia extra-oral lado direito em sorriso máximo com mock-up.

Preparos para as Facetas Cerâmicas



Fig. 16 Marcação das linhas de orientação do desgaste.



Fig. 17 Remoção do mock-up.



Fig. 18 Controlo do desgaste com guia incisal.

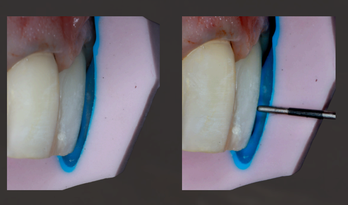

Fig. 19 e 20 Controlo do desgaste vestibular com guia de silicone.



Fig. 21 Preparos finalizados.

Provisionalização com Protemp™ A1

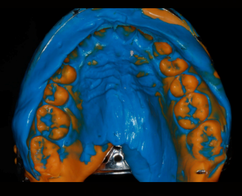

Fig. 22 Impressão convencional com técnica de dupla mistura.



Fig. 23 Preparação interproximal para provisionalização higienizável com fitas de PTFE.



Fig. 24 Provisionalização com resina bis-acrílica Protemp™ 4 A1 (Solventum, St. Paul, MN, EUA).

Peças Cerâmicas definitivas

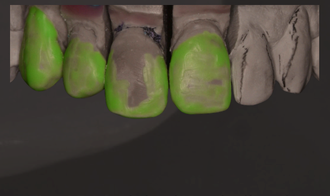

Fig. 25 Modelo de trabalho do laboratório.



Fig. 26 Modelo de trabalho com as peças cerâmicas definitivas.

Prova Clínica das Facetas



Fig. 27 Try-in a seco das facetas feldspáticas.

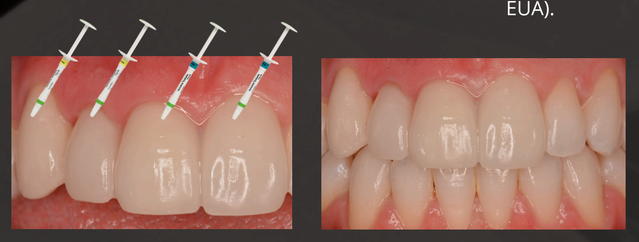

Fig. 28 e 29 Try-in das facetas cerâmicas com as pastas Variolink® Esthetic Try-In (Ivoclar Vivadent, Schaan, Liechtenstein).

Preparação da peça cerâmica



Fig. 30 Condicionamento da cerâmica com Ác. Hidrofluoridrico 5%.



Fig. 31 Condicionamento da cerâmica com Ác. Ortofosfórico 37%.



Fig. 32 Silanização da cerâmica.



Fig. 33 Aplicação de adesivo OptiBond™ FL (Kerr Corporation).

Preparação do Substrato Dentário



Fig. 34 Isolamento absoluto.



Fig. 35 Condicionamento dos preparos com ácido ortofosfórico 37%.



Fig. 36 Preparos após condicionamento.



Fig. 37 Aplicação do adesivo (OptiBond™ FL (Kerr Corporation)) no substrato dentário.



Fig. 38 Fotopolimerização após assentamento das facetas com cimento Variolink® Esthetic LC (Ivoclar Vivadent).

Fotografias Finais após Adesão das Facetas





Fig. 39 e 40 Fotografia extraoral em sorriso máximo e repouso após adesão das facetas.



Fig. 41 e 42 Follow-up intraoral e extraoral após 1 ano.

CONCLUSÃO

Neste caso, a combinação de um diagnóstico rigoroso, harmonização cromática prévia, planeamento digital, validação por mock-up e preparos guiados, permitiu uma reabilitação estética conservadora, com preservação de estrutura dentária e satisfação das expectativas da paciente. O planeamento digital revelou-se uma ferramenta de comunicação e de previsibilidade.

BIBLIOGRAFIA