EGAS MONIZ SCHOOL of HEALTH & SCIENCE

EGAS MONIZ SCIENCE DAYS

RESTAURAÇÃO ADESIVA DE LESÕES DE CÁRIE CLASSE VI EM PRÉ-MOLARES

Antoine **LIMA**[1], Tiago **GOMES**[1], Tomás **CABRAL**[2], Nina **GOREA**[3,4], Joana **COSTA**[3,4], Ana **AZUL**[3,4]

[1] Mestrado Integrado em Medicina Dentária, Estudante – Egas Moniz School of Health & Science, Monte de Caparica, Almada, Portugal
[2] Mestrado Integrado em Medicina Dentária, MDFV – Egas Moniz School of Health & Science, Monte de Caparica, Almada, Portugal
[3] Mestrado Integrado em Medicina Dentária, Docente – Egas Moniz School of Health & Science, Monte de Caparica, Almada, Portugal
[4] Centro de Investigação Interdisciplinar Egas Moniz (CiiEM), Monte de Caparica, Almada, Portugal



INTRODUÇÃO

Na classificação de *Black*, a modificação de Simon acrescenta a Classe VI: lesões atípicas localizadas nos bordos incisais e nas pontas e/ou vertentes de cúspides. A etiologia destas lesões é pouco conhecida e estas lesões encontram-se pouco descritas na literatura [1].

O *International Caries Detection and Assessment System* (ICDAS) permite registar a gravidade das lesões de cárie de forma padronizada e, integrado no *International Caries Classification and Management System* (ICCMS), orientar a decisão terapêutica [2,3]. A dentisteria minimamente invasiva privilegia a remoção seletiva do tecido cariado e a preservação da estrutura dentária sã [4, 5]. Em lesões cavitadas de pequena dimensão, a restauração adesiva direta em resina composta constitui uma opção conservadora.

OBJETIVO

Descrever a abordagem restauradora adesiva direta de lesões de cárie Classe VI em pré-molares superiores.

DESCRIÇÃO DO CASO

Paciente do sexo feminino, 19 anos, com queixa estética no primeiro quadrante. Observaram-se lesões de cárie atípicas nas vertentes mesiais das cúspides dos dentes 14 e 15, sem envolvimento das faces interproximais, nem do sistema fissurário (Classe VI), com cavitação limitada (ICDAS 04) (Figura 1).

Com anestesia local e isolamento absoluto, removeu-se o tecido cariado (Figura 2A). Realizou-se condicionamento seletivo do esmalte com ácido ortofosfórico a 37 % (Figura 2B) e aplicou-se o Scotchbond™ Universal Plus (Solventum, Seefeld, Alemanha) (Figura 3A). Os dentes foram restaurados com Filtek™ Easy Match Bright (Solventum, St. Paul, EUA) (Figura 3B).

Obteve-se o consentimento informado da paciente.

DISCUSSÃO

A abordagem conservadora permitiu tratar as lesões de cárie, preservando a estrutura dentária sã, em consonância com as recomendações de consenso sobre a remoção de tecido cariado [4]. O isolamento absoluto permitiu um melhor controlo da humidade durante o procedimento. De acordo com uma meta-análise de estudos *in vitro*, a utilização de adesivos universais com condicionamento seletivo do esmalte melhora a adesão a este tecido, sem necessidade de condicionar a dentina com ácido ortofosfórico [6]. O risco de falha das restaurações posteriores em resina composta está associado ao risco de cárie do paciente e ao número de faces restauradas [7].

Como limitações, salienta-se que se trata de um caso único, sem acompanhamento a longo prazo, e que a literatura sobre lesões de cárie de Classe VI é escassa.

RESULTADOS



Figura 1. Situação inicial: lesões de cárie Classe VI nos dentes 14 e 15 (A – vista lateral; B – vista oclusal).

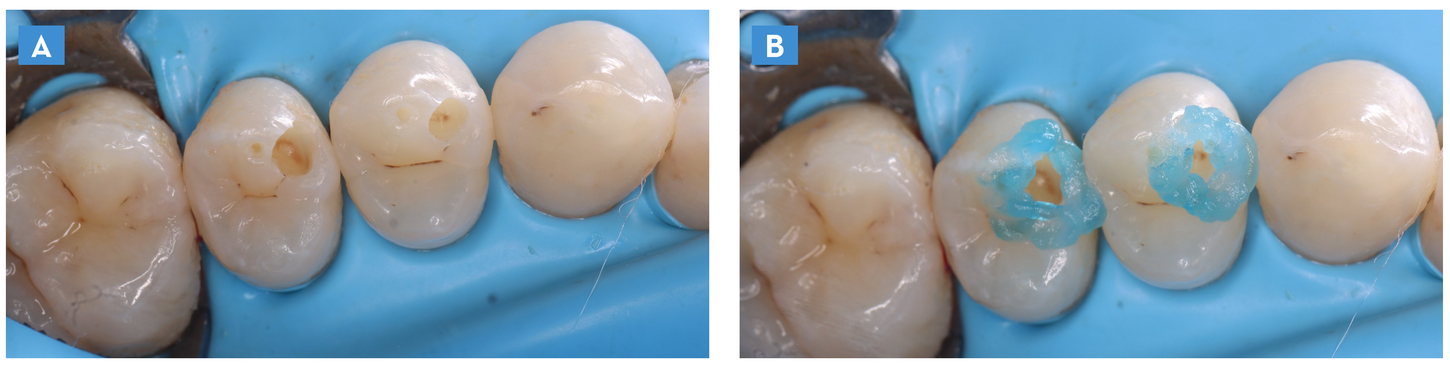

Figura 2. A – Cavidades após remoção do tecido cariado com isolamento absoluto; B – condicionamento seletivo do esmalte.

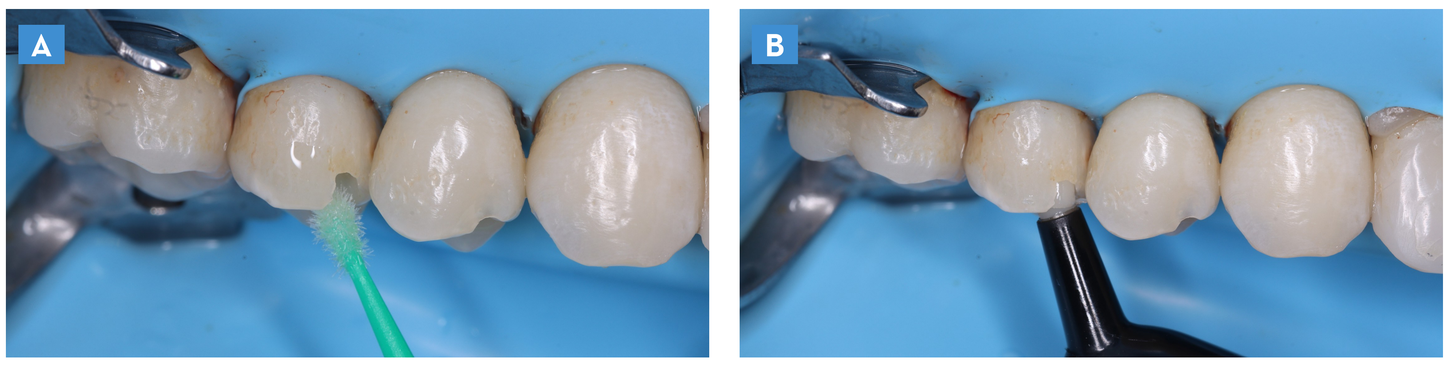

Figura 3. A – Aplicação do Scotchbond™ Universal Plus; B – aplicação da resina composta Filtek™ Easy Match Bright.

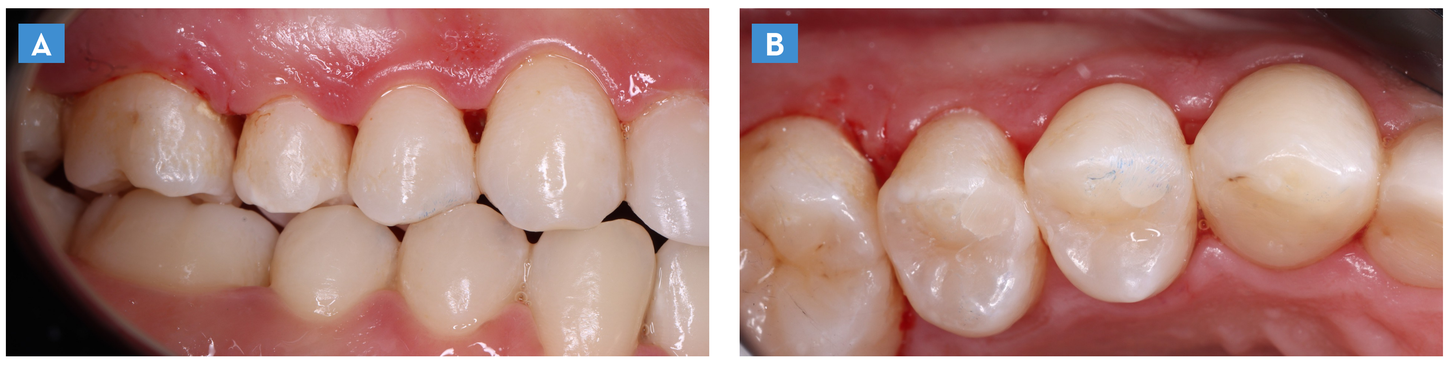

Figura 4. Resultado imediato: A – vista lateral; B – vista oclusal.

As restaurações devolveram a forma e a cor aos dentes 14 e 15 (Figura 4).

CONCLUSÕES

- A restauração adesiva direta permitiu recuperar a estética e a função dos dentes 14 e 15.
- O diagnóstico precoce de lesões de cárie em localizações atípicas permite uma abordagem minimamente invasiva.

REFERÊNCIAS BIBLIOGRÁFICAS

[1] Swift EJ Jr, Croll TP. Posterior Class VI adhesive tooth repair. Inside Dent. 2014;10(10):60-4.
[2] Ismail AI, Sohn W, Tellez M, Amaya A, Sen A, Hasson H, et al. The International Caries Detection and Assessment System (ICDAS): an integrated system for measuring dental caries. Community Dent Oral Epidemiol. 2007;35(3):170-8.
[3] Pitts NB, Ekstrand KR; ICDAS Foundation. International Caries Detection and Assessment System (ICDAS) and its International Caries Classification and Management System (ICCMS) – methods for staging of the caries process and enabling dentists to manage caries. Community Dent Oral Epidemiol. 2013;41(1):e41-52.
[4] Schwendicke F, Frencken JE, Bjørndal L, Maltz M, Manton DJ, Ricketts D, et al. Managing carious lesions: consensus recommendations on carious tissue removal. Adv Dent Res. 2016;28(2):58-67.
[5] Frencken JE, Peters MC, Manton DJ, Leal SC, Gordan VV, Eden E. Minimal intervention dentistry for managing dental caries – a review: report of a FDI task group. Int Dent J. 2012;62(5):223-43.
[6] Cuevas-Suárez CE, da Rosa WLO, Lund RG, da Silva AF, Piva E. Bonding performance of universal adhesives: an updated systematic review and meta-analysis. J Adhes Dent. 2019;21(1):7-26.
[7] Opdam NJ, van de Sande FH, Bronkhorst E, Cenci MS, Bottenberg P, Pallesen U, et al. Longevity of posterior composite restorations: a systematic review and meta-analysis. J Dent Res. 2014;93(10):943-9.