RETRATAMENTO ENDODÔNTICO NÃO CIRÚRGICO DE UM PRIMEIRO MOLAR SUPERIOR: CASO CLÍNICO

Inês **SILVESTRE** [1], Carmo **OLIVEIRA** [1], Carolina **FILIPE** [1], Diogo **SILVA** [1], Ricardo **CACHINHO** [1,2]

[1] Consulta Assistencial de Endodontia da Clínica Universitária Egas Moniz; Egas Moniz School of Health & Science, Campus Universitário, Quinta da Granja, 2829-511 Caparica, Almada, Portugal

[2] Egas Moniz Center for Interdisciplinary Research (CiiEM); Egas Moniz School of Health & Science, Campus Universitário, Quinta da Granja, 2829-511 Caparica, Almada, Portugal

INTRODUÇÃO

O retratamento endodôntico não cirúrgico constitui uma abordagem conservadora para dentes com periodontite apical persistente, com uma taxa de sucesso estimada de 77% [1]. O prognóstico depende, entre outros fatores, da qualidade da obturação e do selamento coronário [1,2]. Nos primeiros molares superiores, o segundo canal mésio-vestibular (MV2) está presente em cerca de 74% dos casos, pelo que a sua não localização pode contribuir para a persistência da infeção periapical [3]. O presente trabalho descreve um caso clínico de elevada dificuldade, segundo os critérios da *American Association of Endodontists* (AAE) [4], submetido a retratamento endodôntico não cirúrgico, com acompanhamento clínico e radiográfico durante três anos.

DESCRIÇÃO CASO CLÍNICO

Doente do sexo masculino, 37 anos, ASA I, apresentou-se com fratura da restauração em resina composta no primeiro molar superior esquerdo (dente 26), sem sintomatologia. A avaliação clínica e radiográfica (**Fig. 1-3**) revelou lesão periapical extensa, infiltração coronária e selamento apical insuficiente no canal mésio-vestibular. O dente apresenta diagnóstico de tratamento endodôntico prévio e periodontite apical assintomática. Procedeu-se ao retratamento endodôntico não cirúrgico, com microscópio operatório (**Fig. 4-7**). Não foi identificado canal MV2. Posteriormente, foi encaminhado para reabilitação indireta com *overlay*. O acompanhamento clínico e radiográfico, realizado após o primeiro e terceiro anos, demonstrou uma evolução favorável, com regressão da lesão periapical e manutenção da ausência de sintomatologia (**Fig. 8** e **9**).

DISCUSSÃO

A patologia apical poderá estar associada ao comprometimento do selamento coronário e apical na raiz mésio-vestibular [1,2]. A preparação e desinfeção canalares adequadas poderão ter favorecido a cicatrização óssea [1,2]. A reabilitação indireta com *overlay* visou restabelecer a integridade biomecânica [2]. O retratamento endodôntico não cirúrgico permitiu alcançar sucesso clínico e radiográfico, de acordo com os parâmetros da *European Society of Endodontology* (ESE), com resolução da lesão periapical e estabilidade dos resultados ao longo de três anos de *follow-up* [5].

CONCLUSÕES

O retratamento endodôntico não cirúrgico constitui uma alternativa conservadora e previsível para a manutenção de dentes naturais [2,5].

PRÉ-OPERATÓRIO



Fig. 1- Radiografia periapical inicial.

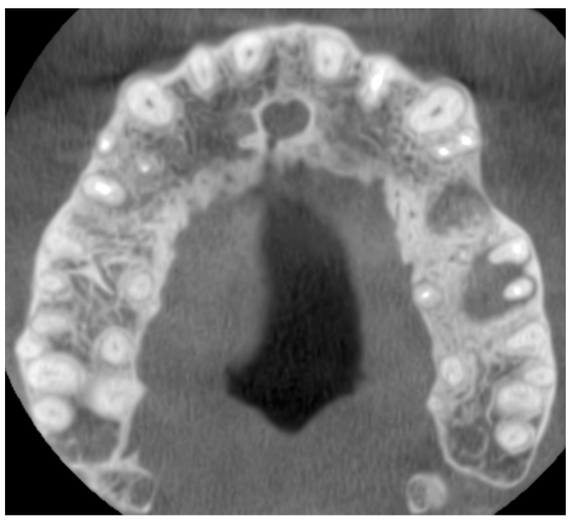

Fig. 2- CBCT inicial (vista axial).

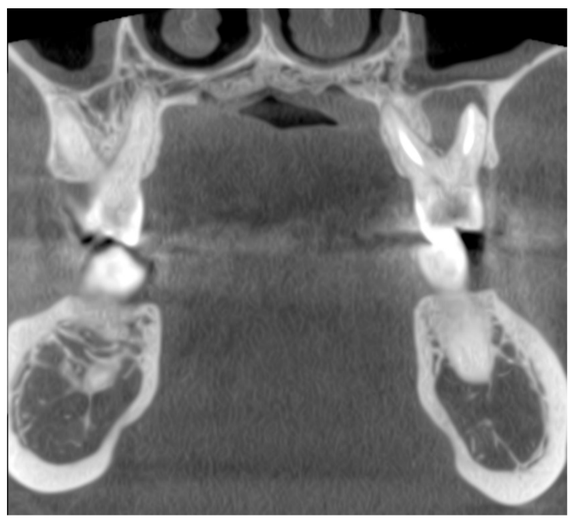

Fig. 3- CBCT inicial (vista sagital).

INTRA-OPERATÓRIO

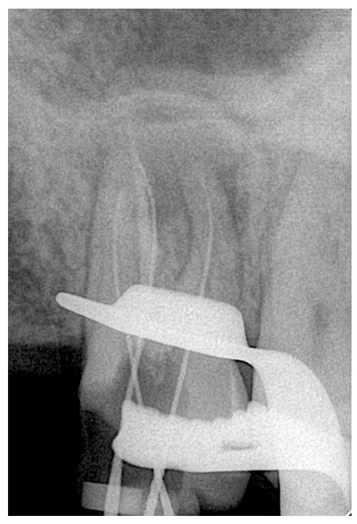

Fig. 4- Radiografia periapical comprimento de trabalho.

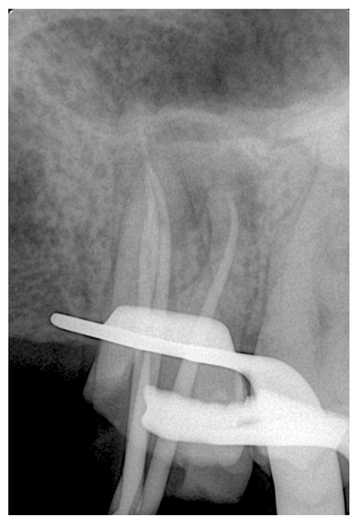

Fig. 5- Radiografia periapical prova de cone.



Fig. 6- Radiografia periapical obturação.



Fig. 7- Radiografia periapical final.

PÓS-OPERATÓRIO

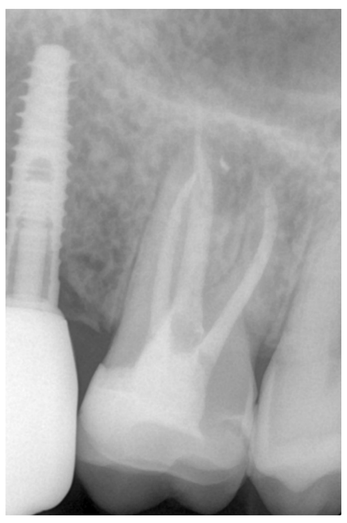

Fig. 8- Radiografia periapical *follow-up* 1 ano.

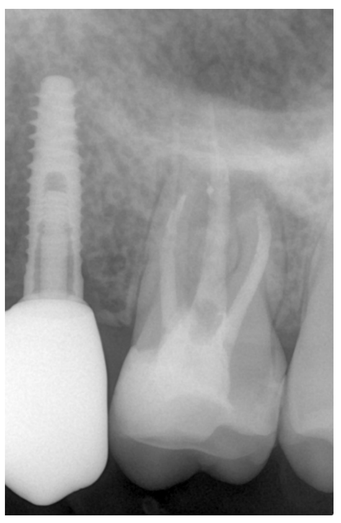

Fig. 9- Radiografia periapical *follow-up* 3 anos.

REFERÊNCIAS BIBLIOGRÁFICAS

[1] Ng YL, Mann V, Gulabivala K. Outcome of secondary root canal treatment: a systematic review of the literature. Int Endod J. 2008;41(12):1026-1046. doi:10.1111/j.1365-2591.2008.01484.x

[2] Gulabivala K, Ng YL. Factors that affect the outcomes of root canal treatment and retreatment-A reframing of the principles. Int Endod J. 2023;56 Suppl 2:82-115. doi:10.1111/iej.13897

[3] Martins JNR, Alkhawas MAM, Altaki Z, et al. Worldwide Analyses of Maxillary First Molar Second Mesiobuccal Prevalence: A Multicenter Cone-beam Computed Tomographic Study. J Endod. 2018;44(11):1641-1649.e1. doi:10.1016/j.joen.2018.07.027

[4] American Association of Endodontists. AAE Endodontic Case Difficulty Assessment Form and Guidelines. Chicago: American Association of Endodontists; 2022. Disponível em: https://www.aae.org/specialty/wp-content/uploads/sites/2/2022/01/CaseDifficultyAssessmentFormFINAL2022.pdf

[5] Duncan HF, Kirkevang LL, Peters OA, et al. Treatment of pulpal and apical disease: The European Society of Endodontology (ESE) S3-level clinical practice guideline. Int Endod J. 2023;56 Suppl 3:238-295. doi:10.1111/iej.13974