Selamento Posterior em Prótese Removível: Fundamentos e Relevância Clínica



Góis,B[1]; Pisco,R[1]; Romanini,T[1]
Pires,P[2]

[1] Alunos de PD na Egas Moniz School of Health & Science
[2] Professor Associado Egas Moniz School of Health & Science

Palavras chave: Palato, retenção, estabilidade, selamento posterior, mandíbula, posicionamento funcional

INTRODUÇÃO

A linha de selamento posterior desempenha um papel fundamental na retenção, estabilidade e conforto das próteses removíveis, sendo essencial conhecer o seu correto posicionamento, os parâmetros clínicos e os principais conceitos associados à sua aplicação. [1, 2]

DESENVOLVIMENTO

Objetivos:

- Analisar a função da linha de selamento posterior;
- Definir parâmetros relevantes;
- Compreender o seu posicionamento funcional;
- Indentificar consequências associadas à aplicação incorreta;
- Identificar e corrigir mitos associados à sua aplicação

Função:

- Cria uma zona de vedamento que limita a penetração de alimentos e fluídos; [3]
- Contribui para a retenção e estabilidade da prótese; [1, 2]
- Reduz a pressão sobre os tecidos de suporte;
- Melhora a eficiência mastigatória e o conforto do paciente

Parâmetros Clínicos: [3]

Largura da Linha	0,5 - 1,0 mm (mais frequente: 0,7 mm)
Porfundidade Máxima	1,0 - 1,5 mm
Distância à Crista	2 - 4 mm
Forma	Arrendondada e Contínua
Localização	Maxilar: palatina Mandíbula: vestibular

Posicionamento Funcional:

- Maxilar: na região posterior do palato duro, em continuidade com o rebordo [1, 2]

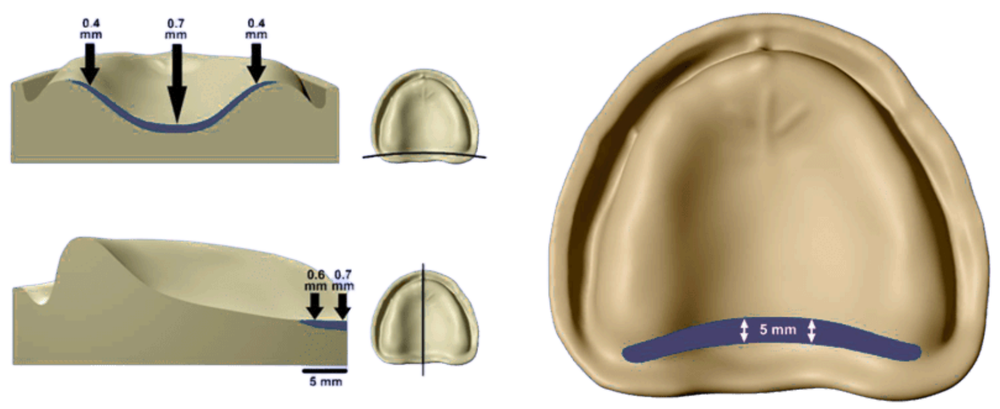

- Mandíbula: na face vestibular, paralela ao rebordo [1, 2]
- Deve respeitar a zona de compressão e o espaço funcional [1, 2]

Mito	Realidade [4]
A linha de selamento posterior cria um vácuo responsável pela retenção.	Não existe um vácuo propriamente dito. A retenção provém da adesão e coesão da saliva, da tensão superficial e da adaptação da prótese.
A profundidade deve ser a maior possível.	Porfundidade excessiva provoca desconforto e instabilidade.

Consequências de um Mau Posicionamento:

- Menor retenção e estabilidade
- Aumento da infiltração de alimentos
- Desconforto e irritação dos tecidos de suporte
- Maior risco de lesões por trauma crónico

CONCLUSÃO

- A linha de selamento posterior é um elemento fundamental para a correta funcionalidade da prótese.
- Os parâmetros para uma correta funcionalidade devem ser adotados, de modo a respeitar a anatomia e fisiologia de cada paciente.
- Existem ainda muitos mitos associados a este tema em concreto, que servem para reforçar a ideia da necessidade de formação contínua baseada em evidência clínicas.

Bibliografia:

1. Zarb GA, Bolender CL, Eckert SE, et al. Prosthodontic treatment for edentulous patients. 13th ed. St. Louis: Mosby; 2013.
2. Kyung KY, Kim KD, Jung BY. The study of anatomic structures in establishing the posterior seal area for maxillary complete dentures. J Prosthet Dent. 2014;112(3):494-500.
3. Schiller S, Rustemeier E, Kraus D, Stark H, Müller F, Utz KH. Misfit of complete maxillary dentures' posterior palatal seal following polymerisation with four different autopolymerising resins: an in vitro study. Materials (Basel). 2022;15(15):5285. doi:10.3390/ma15155285.
4. Azenha, Marcelo & Handem, Roberta. (2008). Tratamento Clínico e Cirúrgico de Hiperplasia Palatina Causada por Câmara de Sucção. Revista Portuguesa de Estomatologia, Medicina Dentária e Cirurgia Maxilofacial. 49. 145-147. 10.1016/S1646-2890(08)70123-7.