Tratamento Endodôntico Não Cirúrgico do Dente 16: relato de caso clínico



Fátima Hamitova **USMANOVA** [1], Tomás **CARDOSO** [1], Joana **FERNANDES** [1], Maria Helena **DUARTE** [1], Ana Marta **MATOS** [1], Ricardo **CACHINHO** [1,2]

[1] Consulta Assistencial de Endodontia da Clínica Universitária Egas Moniz, Egas Moniz School of Health & Science, Campus Universitário, Quinta da Granja, 2829-511 Caparica, Almada, Portugal

[2] Egas Moniz Center for Interdisciplinary Research (CiiEM), Egas Moniz School of Health & Science, Campus Universitário, Quinta da Granja, 2829-511 Caparica, Almada, Portugal

CASO CLÍNICO

Doente do sexo feminino apresentou-se na consulta de endodontia com fratura dentária profunda na face palatina e edema associados ao dente 16 (primeiro molar superior direito). Apresentava necrose pulpar e periodontite apical assintomática e bolsa periodontal profunda em três localizações: mésio, centro e disto-palatino.

Após restauração pré-endodôntica, realizou-se o tratamento endodôntico não cirúrgico com instrumentação mecanizada e obturação pela técnica de cone único com cimento biocerâmico. Aos dois anos, o dente 16 mantém-se assintomático, em função e com aparente regressão completa da lesão apical.

DIAGNÓSTICO

Diagnóstico pulpar: necrose pulpar

Diagnóstico periapical: periodontite apical assintomática

Plano de tratamento: tratamento endodôntico não cirúrgico e reabilitação indireta com *overlay*

PROCEDIMENTO

1ª consulta: acesso endodôntico e restauração pré-endodôntica em compósito (faces mesial, distal e palatina), seguidos de permeabilização e instrumentação.

2ª consulta: irrigação final com NaOCl 5,25 %, EDTA 17 % e NaOCl 5,25 %, com ativação dinâmico-manual; obturação com cone único e cimento biocerâmico; selamento intra-coronário com *Ionoseal®*.

RESULTADOS

Diagnóstico por imagem



Fig. 1. Radiografia inicial

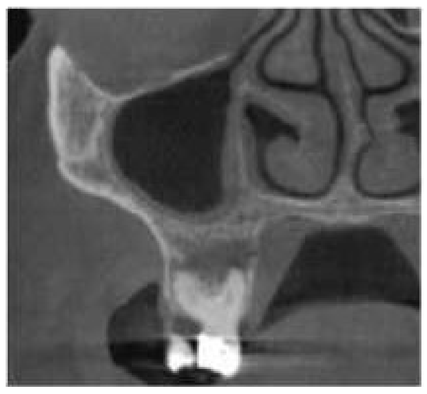

Fig. 2. CBCT, vista sagital

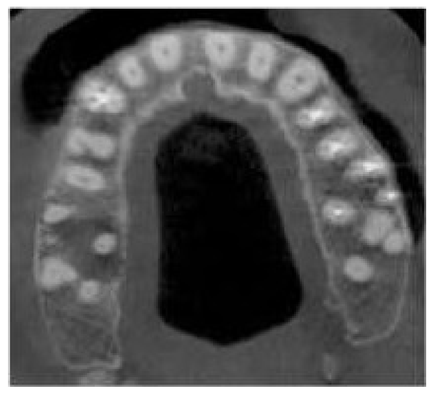

Fig. 3. CBCT, vista axial

Procedimento endodôntico



Fig. 4. Prova de gutta



Fig. 5. Após obturação



Fig. 6. Radiografia final

Controlo radiográfico



Fig. 7. Radiografia final



Fig. 8. *Follow-up* aos 6 meses



Fig. 9. *Follow-up* a 1 ano



Fig. 10. *Follow-up* a 2 anos

Aos dois anos: sem sinais nem sintomas associados ao dente 16 e com regressão radiográfica da lesão apical.

DISCUSSÃO

Classificado como caso de complexidade moderada pela AAE (*American Association of Endodontists*), optou-se pelo tratamento endodôntico não cirúrgico, com evolução clínica e radiográfica favorável, resolução da patologia apical, ausência de sintomatologia e dente em função, cumprindo-se assim o objetivo do tratamento. A reabilitação com *overlay* assegurou um selamento coronário estável, restabelecendo-se a resistência estrutural.

CONCLUSÕES

- **O tratamento endodôntico não cirúrgico constituiu uma alternativa conservadora e previsível para a manutenção de dentes naturais.**

REFERÊNCIAS

[1] American Association of Endodontists. *AAE Endodontic Case Difficulty Assessment Form and Guidelines.*

[2] European Society of Endodontology (2006). Quality guidelines for endodontic treatment: consensus report of the European Society of Endodontology. *International Endodontic Journal*, 39, 921–930. https://doi.org/10.1111/j.1365-2591.2006.01180.x